Aktuelles aus der medizinischen Forschung • AUGUST 2014

hydro surgery news

Ausgabe 7

Das neue Cellgraft®-System

body-jet® eco: Gewinnung und Transplantation von Fettgewebe (Adipozyten, SVF, Stammzellen)

Wasserstrahl Technologie für kleine Volumina

Das innovative Konzept des body-jet® eco bietet die perfekte Lösung für kleinvolumige Fettgewinnung und Lipofilling

ALLES IN EINEM – Präzise kleinvolumige Fettgewinnung und Lipofilling, von der Lokalanästhesie über Infiltration, Fettgewebsgewinnung, Filtration und Konzentration bis zur Reinjektion:

1. ultra kompaktes Design, optimiert für 20-150 ml Fettgewebe
2. extrem schonendes und einfaches Verfahren
3. zur sofortigen Reinjektion des gewonnenen Fettgewebes
4. höchstmögliche Vitalität des Fettgewebes
5. reproduzierbare und vorhersehbare Ergebnisse
6. zeit- und kostensparend

Für präzises Arbeiten in empfindlichen Bereichen!

Der innovative body-jet® eco wurde für die präzise und sanfte Entnahme kleiner Fettgewebsmengen für den anschließenden Eigenfetttransfer entwickelt. Ein pulsierender Wasserstrahl in Verbindung mit einem gewebeschonenden, definierten Vakuum erlaubt die sanfte Gewinnung von intakten und hochvitalen Fettzellen aus dem Unterhautfettgewebe.

Die bei einer „trockenen" manuellen Fettabsaugung im Spenderareal möglicherweise auftretenden Nebenwirkungen, wie z. B. Schmerzen, Schädigung der Fettzellen durch zu hohes Spritzenvakuum oder Scherkräfte werden durch die sanfte Wasserstrahltechnik vermieden.

Eigenfettgewinnung mit dem body-jet® eco spart Zeit und Geld. Schon bei kleinen Fettgewebsvolumina von 20 ml kommt dieser Vorteil zum Tragen.

Das in einem sterilen geschlossenen System (body-jet® eco und FillerCollector®) aufgefangene Fettgewebe ist hochvital, fein dispergiert und eignet sich aufgrund der optimalen Zellcluster-Größe von etwa 0,9 mm ausgezeichnet für eine sofortige Wiedereinspritzung. Eine weitere Behandlung des aspirierten Gewebes, z. B. Filtration oder Zentrifugation, ist nicht erforderlich.

Im Vergleich zu anderen Methoden sind die Ergebnisse der wasserstrahl-assistierten Fettabsaugung und Eigenfetttransplantation vorhersagbar; der Nachweis dafür wurde in zahlreichen klinischen Studien erbracht. Die WAL-Fettabsaugung arbeitet mit der herkömmlichen Tumeszenzlösung, allerdings ist sie kein klassisches Tumeszenzverfahren („tumescere" = lateinisch für anschwellen), bei dem das Fettgewebe durch den Druck und die lange Einwirkzeit der Tumeszenzlösung aufgebläht und zerstört wird. Im Regelfall wird bei der WAL Methode keine oder nur eine sehr kurze Einwirkzeit benötigt. Die WAL nutzt den effektiven und das umgebende Gewebe schonenden dreidimensionalen Wasserstrahl um das Fettgewebe schnell und atraumatisch herauszulösen. Aus diesem Grund entstehen bei der WAL praktisch keine oder kaum Hämatome und die Körperformung ist ohne die Veränderung der Anatomie im Vergleich zu konventionellen Tumeszenz-Methode hervorragend intraoperativ kontrollierbar. Bei der Extraktion von Fettzellen aus dem Unterhautfettgewebe werden Blut, Lymphgefäße und Nerven geschont. MRT-kontrollierte Studien haben gezeigt, dass aufgrund der äußerst hohen Vitalität der Fettzellen von ca. 90 % bis zu 87 % des transplantierten Fettgewebes erhalten bleiben und im Empfängerareal anwachsen. (s. Publikationen auf Seite 4)

Eigenfettgewinnung und Lipofilling fürzahlreiche Indikationen, wie z. B.

- Lipofilling im Bereich der Hände und des Gesichts
- Faltenunterspritzung
- Straffungsoperationen, z. B. am Kinn und an den Oberarmen
- Korrektur von Weichgewebsdefekten
- Behandlung von Bestrahlungs- und Verbrennungsnarben
- Behandlung chronischer, nicht heilender Wunden und Ulcera
- Optimiert für kleinvolumiges Lipofilling und Liposuktionen

Die hohe Vitalität der Fettzellen und die äußerst feine und gleichmäßige Konsistenz des gewonnenen Fettgewebes ermöglichen präzises Arbeiten in kleinen Körperarealen; dadurch werden Unregelmäßigkeiten beim Lipofilling vermieden.

Eigenfettinjektion bei Arthrose – eine vielversprechende Therapieoption

Herold C, Fleischer O, Allert S.: Eigenfettinjektion in das Sattelgelenk zur Behandlung der Rhizarthrose – eine vielversprechende Therapieoption
Handchir Mikrochir Plast Chir. 2014 Apr;46(2):108-112. doi: 10.1055/s-0034-1371819.

In einer Pilotstudie injizierten die Autoren "Fettgewebe in das arthrotisch veränderte Daumensattelgelenk. Die ersten Ergebnisse sind vielversprechend. Der durchschnittliche präoperative Schmerz nach VAS betrug 7,4 bei Belastung und 3,8 in Ruhe. Der durchschnittliche postoperative Schmerz nach einem Monat betrug 2,2 bei Belastung und 0 in Ruhe, sowie 2,4 und 0,8 nach 3 Monaten. Die Schmerzminderung einen Monat nach Injektion bei Belastung war statistisch signifikant (p=0,042). Die Kraft des Grobgriffes betrug 78 % und des Pinch Griffes 74 % im Vergleich zu der gesunden Seite präoperativ. Die Kraft des Grobgriffes betrug 89 % und die des Pinch Griffes 80 % im Vergleich zu der gesunden Seite einen Monat postoperativ, und 93 % bzw. 89 % 3 Monate postoperativ. Entsprechend reduzierte sich der DASH Score von präoperativ durchschnittlich 58 auf 36 nach einem bzw. 33 nach 3 Monaten. Die Verbesserungen der Handfunktion waren statistisch signifikant (p=0,042 und p=0,043). Es traten keine Komplikationen auf und alle Patienten waren zufrieden. Diese vorläufigen Ergebnisse sind viel versprechend, da die Eigenfettinjektion auch im Falle eines möglichen Therapieversagens … den Wechsel auf eine klassische Operationsalternative nicht ausschließt."

WASSERSTRAHL-ASSISTIERTES LIPOFILLING FÜR DAS GESICHT



Yves Surlemont, M.D., Clinique Saint Antoine, Chirugie plastique et esthétique, Rouen, Frankreich

Kurzer Leitfaden für das Lipofilling im Gesicht

EINFÜHRUNG:

Die Verwendung von autologem Fettgewebe als Filler verfügt über große Vorteile, da das körpereigene Gewebe des Patienten verwendet wird, die Kosten geringer sind und das jeweils erforderliche Volumen mit dauerhaften Ergebnissen in den gewünschten Bereich eingebracht werden kann.

TECHNIK:

Das Verfahren erfolgt

- entweder unter Lokalanästhesie mit oder ohne orale Prämedikation, je nach Aufregungsgrad und Schmerzempfindlichkeit des Patienten,
- oder unter Vollnarkose. Empfehlenswert ist dies auch, wenn die Fetttransplantation mit anderen Verfahren kombiniert werden soll.

Im Spenderareal erfolgt die Lokalanästhesie durch den Wasserstrahl. Das ist wirkungsvoller als die übliche Anwendung von Lokalanästhetika. Der Wasserstrahl enthält Adrenalin und Lidocain (Klein`sche Tumeszenzlösung), um eine vorübergehende Gefäßverengung zu erreichen und die Bildung von Hämatomen zu minimieren.

Zur Gewinnung des Eigenfettgewebes wird die Wasserstrahl-Assistierte Liposuktion mit dem **body-jet® eco** angewendet. Das Auffangen, Filtern, Spülen und Konzentrieren des abgesaugten Fettgewebes erfolgt im sterilen geschlossenen System des an den **body-jet® eco** angeschlossenen **FillerCollector®**.

Die wässrige Phase im **FillerCollector®** wird automatisch durch das Vakuum des **body-jet® eco** in den Abfallbehälter abgesaugt.

Auf diese Weise wird innerhalb einer kurzen Zeit eine vitale, gleichmäßig dispergierte Menge Fettgewebe gewonnen (10 bis 15 Minuten für die ersten 100 cm³ Lipoaspirat). Eine weitere Aufbereitung ist nicht erforderlich.

Für das Gesicht wird die 3,5-mm-**Biofill® Kanüle** verwendet. Aufgrund der Wasserstrahl-Kapillare innerhalb der **Biofill® Kanüle** beträgt die Größe der gewonnenen Fettzell-Cluster 0,7 – 0,9 mm. Dies ist die optimale Größe für das Überleben des Fetttransplantats im Empfängergewebe.

Diese Technik ermöglicht die gleichzeitige Infiltration und Absaugung über dieselbe **Biofill® Kanüle**. Das flüssige Fettgewebe mit einem Restlösungsgehalt von 20 bis 25 % passiert leicht und ohne Beschädigung der Fettzellen die Injektionskanüle. Damit wird das Lipofilling im Gesicht gleichmäßig, und das Risiko der Knötchenbildung verringert.

Lipofilling:

Für die Eigenfettinjektion wird am vorgesehenen Eintrittspunkt der Kanüle eine 25 oder 18 Gauge Nadel zur Schaffung einer Eintrittsöffnung verwendet und dann die BEAULI Injektionskanüle mit 1,4 mm Durchmesser eingeführt.

Markierung:

Zunächst werden im Gesicht genaue Markierungen und Zeichnungen in sitzender Position aufgebracht, um die Wirkung der Schwerkraft sichtbar zu machen.

VERWENDETE INSTRUMENTE:

- 1 ml-Spritzen,
- BEAULI®-Injektionskanülen (Außendurchmesser 1,4 mm, Innendurchmesser 1,0 mm) mit lateralem Langloch oder Spitze mit Anschnitt 65°,
- intradermale Nadeln der Größe 25 Gauge und/oder 18 Gauge.

Die Technik ist dieselbe, die vor 15 Jahren von Sydney Coleman für die maximale Regeneration und Revaskularisierung des transplantierten Fettgewebes empfohlen wurde.

1 Herstellung eines Tunnels mit Hilfe der Injektionskanüle. Beim Zurückziehen der Kanüle werden einzelne Fettgewebspartikel abgesetzt (wie Perlen auf einer Schnur).

2 Schaffung vieler separater Tunnel in verschiedenen Schichten, wobei beim Zurückziehen der Kanüle immer wieder der einzelne Fettgewebspartikel in den Tunneln abgesetzt werden.

3 Verbindung der verschiedenen Tunnel. Auf diese Weise können die einzelnen Fettpartikel oder Fettzellcluster, die in das Empfängergewebe „gesät" werden, regeneriert und revaskularisiert werden.

VORTEILE DER DREIDIMENSIONALEN ARBEITSMETHODE:

- Das Risiko der Platzierung größerer Fettgewebspartikel zwischen den Gefäßen wird reduziert, eine Nekrose des zentralen Bereichs verhindert.
- Ein größerer Anstieg des Gewebedrucks im Empfängerareal sowie die Kompression der Gefäße, die zu Ischämien und Nekrosen und damit schließlich zum Verlust des Gewebetransplantats führen könnte, werden vermieden.

Wie alle Techniken unterliegt das Lipofilling im Gesicht seinen eigenen Regeln. Volumeneinschränkungen sollten respektiert werden, um Gewebsverluste zu vermeiden.

Wasserstrahl-Assistierte Liposuktion und Lipofilling im Gesicht (mit freundlicher Genehmigung von J. Ditesheim, www.empowermd.com)

Ergebnisse zur Brustvergrößerung mit Wasserstrahl aus Asien

T.J. Kang M.D., Ph.D., Yujin Esthetics Clinic, South Korean Board of Plastic Surgery, Spezialgebiet Brustoperationen.

„Während des BEAULI-Workshops im Juni 2009 in Berlin/Birkenwerder lernte ich die Methode der wasserstrahl-assistierten Brustaugmentation durch Eigenfett näher kennen. Damals wurde von dieser Methode in Südkorea abgeraten, deshalb war das eine Art ‚Kulturschock' für mich. Während des Workshops kam ich aufgrund der vorgestellten Ergebnisse zu dem Schluss, dass diese Methode nicht nur sicher war, sondern auch effizient.

Meine Methode zur Brustvergrößerung beginnt mit der Verwendung des body-jet® evo. Das Fett wird vom Oberschenkel oder vom Bauch gewonnen. Nachdem es im LipoCollector® ohne Luftkontakt steril aufgefangen und gefiltert wurde, wird es unmittelbar in die Brust der Patientin injiziert. Dieses Verfahren wird drei Monate später wiederholt, falls die Patientin eine weitere Vergrößerung wünscht.

Die Haut von Asiatinnen ist straffer als die von westlichen Frauen, deswegen verwenden wir häufig etwa 3 bis 4 Wochen vor dem Eingriff das BRAVA-System zur Vordehnung des Brustgewebes.

Die Vorteile der Verwendung des body-jet® evo sind einfach verblüffend: Die Ergebnisse sind konstanter, und die Überlebensrate des transplantierten Fettgewebes ist wesentlich höher. Hinzu kommt noch der Zeitfaktor, denn der Eingriff verläuft insgesamt schneller. Zudem fühlen sich meine Patientinnen, sowohl während als auch nach der Operation viel wohler.

Innerhalb von vier Jahren habe ich diese Methode ca. 2.400 Mal erfolgreich eingesetzt. Etwa 80 % meiner Patientinnen sind mit den Ergebnissen zufrieden. Den übrigen 20 % biete ich Alternativen an: a) eine Wiederholung des Transplantationsverfahrens, oder b) die Verwendung von Silikonimplantaten."

Vor der Fetttransplantation. 21-jährige Patientin, 161 cm/50 kg vor dem Eingriff.

Nach der ersten Fetttransplantation, 180 cm³ für jede Brust.

Nach der zweiten Fetttransplantation, 180 cm³ für jede Brust.

COMPOSITE BREAST AUGMENTATION

INTERVIEW MIT DR. C. A. SALZBERG, NEW YORK; USA

In den USA findet das neue Konzept der kombinierten Brustvergrößerung mit Implantaten und Eigenfett zunehmende Verbreitung. Dabei wird das Implantat mit dem Eigenfett der Patientin kaschiert, um das natürliche Aussehen und Gefühl zu verbessern. Dr. C. Andrew Salzberg, Associate Professor Plastische Chirurgie, New York Medical College erklärt die Methode.

Herr Dr. Salzberg, was halten Sie von der Methode, zur Brustvergrößerung Implantate mit Eigenfett zu kombinieren?

Die Möglichkeit, Form und Kontur der Brust gleichzeitig mit einem Implantat und mit Eigenfett zu verbessern, eröffnet dem Chirurgen beispiellose Chancen, die Schönheit der Brust noch zu steigern und die Möglichkeit, Eigenfettgewebe genau in den Bereichen der Brust einzubringen, wo es erforderlich ist.

Was ist der Hauptvorteil dieser Kombination?

Eigenfett ist ein natürlicher Filler, der eine konsistente und beständige Korrektur von Deformitäten und Volumenmangel der Brust ermöglicht.

Welche Methode verwenden Sie?

Ich setze die Methode der Wasserstrahl-Assistierten Liposuktion und Eigenfetttransplantation ein.

Welche Vorzüge hat für Sie die Wasserstrahlmethode?

Mir gefällt die einfache Handhabung und die Effizienz des body-jet® und des LipoCollector®. Von der Absaugung über das Auffangen und Filtern bis zur Reinjektion des Fettgewebes ist es ein geschlossenes, komplettes System. Zudem wird das Fettgewebe durch die Wasserstrahl-Technologie geschont und ist aufgrund seiner speziellen Konsistenz so leicht wieder zu injizieren. Mit der Kombination aus Implantaten und wasserstrahl-assistierter Fetttransplantation erhalte ich verlässliche Ergebnisse in einem einstufigen Prozess.

Welches sind die wichtigsten technischen Punkte des Verfahrens?

Ich setze ein Implantat unter den Brustmuskel ein und übertrage dann Eigenfett lediglich an Stellen hinter der Brust und unter der Haut. Nach dem Eingriff empfehle ich nur leichte oder gar keine Kompression.

Welche sind Ihre wichtigsten Anwendungen mit dem body-jet®?

Ich verwende den body-jet® hauptsächlich für die Liposuktion, Fetttransplantation, Brustvergrößerung, Gesäßvergrößerung und allgemein zur Korrektur von Weichgewebsdefekten. Darüber hinaus auch zum Lipofilling in Gesicht und Händen sowie zur Behandlung von Verbrennungsnarben und chronischen, nicht heilenden Wunden.

Wasserstrahl-assistierte Dissektion beim Facelift

Dr. Thomas Tork, Ahlen, Deutschland: 10 Jahre Erfahrung mit Aqualift – was macht das Leben für Chirurg und Patient einfacher?*

Hydrodissektion ist das wesentliche Prinzip eines Facelifting-Konzepts namens Aqualift. „Beim Aqualift vereint die Wasserstrahltechnologie minimale Beeinträchtigungen und Kollateralschäden mit effektiver Dissektion. Mit dieser Methode wird das Risiko der Nervenreizung oder -schädigung bei der Dissektion der Unterkieferbänder, welche zum Zweck einer natürlichen Repositionierung der Gesichtsstrukturen erforderlich ist, auf ein Minimum begrenzt. Im Vergleich zur herkömmlichen Technik der Translumination fallen die Blutungen bei dieser Technik wesentlich geringer aus.

Zusätzlich zu den Vorteilen der gewebeselektiven Dissektion mit dem Wasserstrahl erfolgt die Dissektion wesentlich schneller und verringert damit die Dauer des gesamten Verfahrens. Ein weiterer Vorteil sowohl für den Patienten als auch den Chirurgen besteht darin, dass bei dem Verfahren an der Eingriffsstelle keine Redon-Drainage eingelegt werden muss und es somit ambulant durchgeführt werden kann. Therapietreue und Nachbetreuung sind einfacher, wenn die Patienten nicht unter schweren Blutergüssen und Schwellungen leiden. Selbst bei Rauchern ist das Risiko für Komplikationen bei der Heilung minimal, da das Trauma dank der sanften Wasserstrahl-Dissektion geringer ausfällt."

* Presentation Las Vegas Cosmetic Surgery & Aesthetic Dermatology Congress, June 2014

Erfolgreiche Behandlung von Osteoarthritis

mit stromaler Gefäßfraktion (SVF) und Stammzellen (ASC)

Michalek J. et al.: Stem Cell Therapy of Osteoarthritis Using Stromal Vascular Fraction Cells*

Die Autoren führten eine Pilotstudie mit einem „neuartigen Ansatz der Stammzelltherapie in der Orthopädie durch. Dabei wurden nach abdominaler Fettabsaugung und anschließender Aufbereitung im Labor Zellen der stromalen vaskulären Fraktion (SVF) gewonnen, die relativ große Mengen an mesenchymalen Stammzellen enthalten. Die SVF-Zellen wurden sofort nach der Isolation in das Zielgelenk oder in das Bindegewebe des Zielgelenks injiziert. Seit 2011 wurden insgesamt 1.128 Patienten mit Osteoarthritis mit SVF-Injektionen in 1–4 Gelenke (Knie und Hüfte) behandelt. Insgesamt wurden 1.769 Gelenke behandelt. Zur Messung der klinischen Wirksamkeit dienten klinische Bewertungsskalen wie Schmerz, Verwendung nicht-steroidaler Analgetika, Gelenkbeweglichkeit, Hinken und Steifigkeit. Bei sämtlichen Patienten wurde anhand von klinischen Untersuchungen und Röntgenbildern die Diagnose Osteoarthritis im Stadium II-IV gestellt; in einigen Fällen wurden auch MRT-Untersuchungen durchgeführt, um die Veränderungen vor und nach der Stammzelltherapie zu bewerten.

Ergebnisse: 12 Monate nach der SVF-Behandlung wies die Auswertung der klinischen Daten eine mindestens 50%ige Verbesserung der Symptomatik bei 81 % der Patienten sowie eine mindestens 75%ige Verbesserung der Symptomatik bei 47 % der Patienten auf. Innerhalb von 1-2 Wochen nach der SVF-Injektion konnten 72 % der Patienten die nicht-steroidalen Analgetika absetzen, und die meisten Patienten benötigten sie für mindestens 12 Monate nicht mehr. Die SVF-Zelltherapie führte zu keinen schwerwiegenden Nebenwirkungen.“ *Stem Cell Therapy of Osteoarthritis Using Stromal Vascular Fraction Cells – Proceeding of the STEMSO Conference. CellR4 2014; 2 (1): e778

Semiquantitative Schmerzbewertung
(nach der KOOS/HOOS-Skala)

0 = schmerzfrei · **1** = geringe, nicht häufig auftretende Schmerzen
2 = geringe, häufig auftretende Schmerzen · **3** = mäßige Schmerzen
4 = schwere Schmerzen · **5** = unerträgliche Schmerzen mit Bedarf nach täglicher Einnahme von Schmerzmitteln

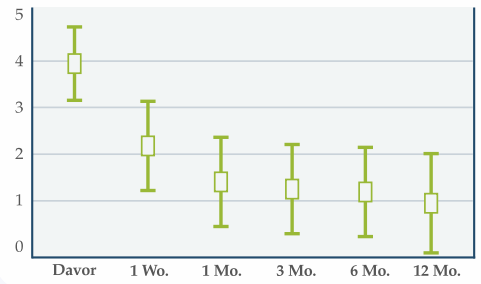

Hohe Stammzell(ASC)-Zahl und Vitalität

in Fettgewebe, das durch Wasserstrahl-Assistierte Liposuktion gewonnen wurde

Dr. rer. nat. et med. habil. Kirsten Peters, Medizinisches Zentrum der Universität Rostock, Abteilung Zellbiologie: Characterization of adipose-derived stem cells isolated from water-jet harvested fat

In einer Studie der Abteilung Zellbiologie des Medizinischen Zentrums der Universität Rostock wurden die Zellzahlen und die Vitalität von adipogenen Stammzellen (ASC) untersucht, die durch Wasserstrahl-Assistierte Liposuktion (WAL) mit dem body-jet® gewonnen wurden.

Die Studie kommt zu folgenden Ergebnissen:

- Die aus WAL- Fettgewebe isolierte stromale Zellpopulation enthält eine große Anzahl hochvitaler adMSC (adipogene mesenchymale Stammzellen). 15 % der aufbereiteten Zellsuspension aus dem Lipoaspirat (PLA) sind plastikadhärent und CD 34-positiv),
- adMSC aus WAL-Fettgewebe verfügen über eine spezifische mesenchymale Differenzierungsfähigkeit (nachgewiesen wurden die adipogene und die osteogene Differenzierung).

Die Gesamt-Zellzahl (SVF) nach Durchflusszytometrie betrug 440.000 Zellen pro Gramm Lipoaspirat, und die Anzahl der CD 34 ± Zellen (mesenchymale adMSC oder ASC) betrug 183.000 Zellen pro Gramm Lipoaspirat. Nach einer Inkubationszeit von 24 Stunden betrug die Gesamtanzahl der plastikadhärenten Zellen (SVF) 140.000 Zellen pro Gramm Lipoaspirat. Die Anzahl der plastikadhärenten CD 34 ± Zellen (mesenchymale adMSC oder ASC) betrug 65.000 Zellen pro Gramm Lipoaspirat.

Patienten und Methoden:

- Weibliche Patienten, Durchschnittsalter: 45,5 J. (± 12 J.), n=6.
- Fettgewebe von Abdomen, Gesäß oder Oberschenkel.
- Tumeszenzlösung mit Epinephrin, Natriumbikarbonat und Lidocain in 0,9%iger physiologischer Kochsalzlösung.
- Das Saugvakuum betrug 0,5 bar, WAL Infiltrations- und Aspirationskanüle 3,8 mm Durchmesser.
- Gewebeaufschluss mit Kollagenase/neutralen Proteasen (30 min, 37° C), Waschen und Zentrifugation.
- Analyse der Viabilität mittels Durchflusszytometrie.
- CD 34-Oberflächenmarker (Analyse und positive Selektion).
- Standardmäßige Kultivierungsbedingungen.
- Die Zelldifferenzierung wurde durch Standardmittel induziert.

Anzahl der SVF- und ASC-Zellen

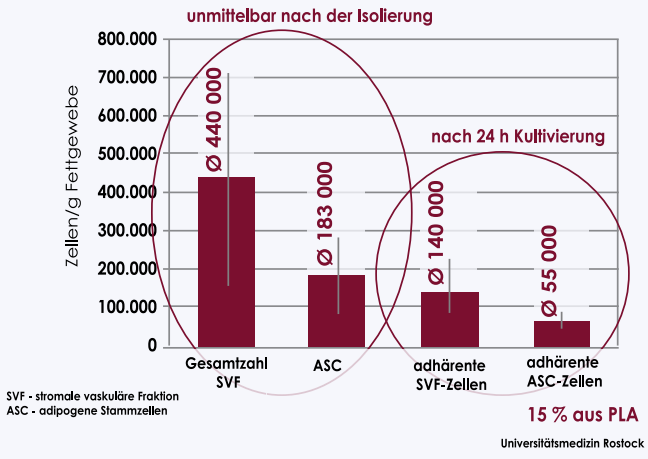

Autologe Fetttransplantation zur Wundheilung

Heilung chronischer, nicht heilender Ulcera bei Diabetes-Patienten

Dr. Tilman Stasch et al: Autologous Fat Graftring (Lipofilling) for Chronic Ulceration on the Diabetic Foot Improves Wound Healing*

Anläßlich des ISPRES-Kongresses 2013 stellte Dr. Stasch eine Fallserie über den Heilungsprozess chronischer, nicht heilender Wunden an den unteren Gliedmaßen bei Diabetespatienten nach periläsionaler autologer Fetttransplantation vor.

„Die Studie umfasste 16 Diabetespatienten (11 Männer und 5 Frauen) mit tiefen, nicht heilenden chronischen Fuß-Ulcera, die zuvor erfolglos für durchschnittlich 6 Monate (2 bis 33 Monate) mit herkömmlichen Methoden behandelt worden waren. Bei allen Patienten war die Perfusion der peripheren Gefäße nach Möglichkeit optimiert worden. An den Ulcera wurde eine Wundexzision vorgenommen, dann wurde Lipoaspirat direkt in der Umgebung der Wunde injiziert.“

Methoden: „Das nicht aufbereitete Lipoaspirat (durchschnittlich 7,7 ± 3,9 ml) wurde mit periläsionaler Infiltration in die Ränder und die Basis der chronischen Wunden unter Verwendung eines geschlossenen Systems in die Wunden eingebracht. Dann wurde die Wunde mit PVA-Schaum bedeckt und 5 Tage lang mit Unterdruck (VAC-System) behandelt. Anschließend wurden die Wunden regelmäßig beurteilt und vermessen und bis zur vollständigen Heilung mit Suprasorb H®-Verbänden abgedeckt. Heilung wurde als vollständige Reepithelisation der Wunde definiert. Die Größe der Wunden wurde unter Verwendung von Digitalfotografie gemessen und analysiert.“

Ergebnisse: „Die Größe der Wunden nach Wundexzision betrug durchschnittlich 4,8 ± 3,6 cm². 13 von 16 Wunden (81 %) heilten innerhalb von durchschnittlich 10 Wochen vollständig ab. Bei zwei Patienten mit besonders tiefen Geschwüren führte eine weitere Lipofilling-Behandlung nach weiteren vier Wochen zur vollständigen Wundheilung. Bei sämtlichen Patienten erfolgten für mindestens 4 Monate nach der Wundheilung Nachkontrollen, und bei allen war das Gewebe stabil.“

Diskussion: „Chronische Geschwüre an den unteren Gliedmaßen bei Diabetikern sind eine besondere Herausforderung mit starker Gesundheitsbeeinträchtigung für den Patienten, die oft mit wiederholten chirurgischen Wundexzisionen und schließlich Amputation einhergehen.

Diese Studie zeigt die enormen Auswirkungen der autologen Fetttransplantation auf die Wundheilung als relativ einfach durchzuführendes und gut verträgliches Verfahren. “

*Abstract 2. ISPRES-Kongress, Berlin 2013

1. Chronisches Geschwür, präoperativ

2. 8 Wochen nach einmaligem Lipofilling

Lymphschonende Liposuktion bei Lipödem – amerikanisch-europäisches Expertentreffen

Catherine Seo, Professor für Wirtschaft am Cambridge College, Boston USA, sowie Anwältin für Lipödem-Patientinnen (www.lipoedema-simplified.org), lud im März 2014 zu einem internationalen Expertentreffen in Frankfurt ein.

Nach einer Fehldiagnose im Jahr 2011, die zu schwerwiegenden lebensverändernden Komplikationen führte, erfuhr Catherine Seo, dass sie an einem Lipödem litt, und zwar schon seit ihrer frühen Pubertät. Sie suchte Antworten bei vielen Spezialisten in den USA, jedoch ohne Erfolg, und musste feststellen, dass „man in den USA über das Lipödem zum gegenwärtigen Zeitpunkt fast nichts weiß“. Allein in den USA gibt es jedoch 17 Millionen Frauen mit unerkanntem oder falsch diagnostiziertem Lipödem, sowie mehr als 3 Millionen in Deutschland und Großbritannien. Ihre Suche nach Experten führte sie nach Europa, wo sie schließlich fündig wurde. Für eine Dokumentation über das Lipödem suchte sie die erfahrensten plastischen Chirurgen in Deutschland, den Niederlanden und in Großbritannien auf, befragte sie und filmte sie im OP. Darunter waren die deutschen plastischen Chirurgen Dr. Josef Stutz* und Dr. Falk-Christian Heck, die seit vielen Jahren Lipödem-Patientinnen mit der sanften Wasserstrahl-Assistierten Liposuktion (WAL) behandeln und dabei sehr gute Ergebnisse erzielen. Nach dem Meeting unterzog sie sich in Schwarzenbach am Wald bei Dr. Stutz erfolgreich einem WAL-Eingriff.

Aus den USA nahmen Dr. Mark Smith und Dr. Joseph Dayan vom Krankenhaus Mt. Sinai Beth Israel in New York City an der Versammlung teil. Ab Herbst 2014 werden sie die, lymphschonende Liposuktion mit WAL für das Lipödem anbieten. Aktuell arbeiten sie mit Ärzten in Deutschland zusammen, um diese Behandlungsmethode in den USA einführen zu können. An dem Meeting nahmen auch Vertreterinnen von Lipödem-Selbsthilfegruppen aus den USA, den Niederlanden, Großbritannien und Deutschland teil. Sämtliche Teilnehmer waren sich einig, dass das Meeting erfolgreich zur Definition künftiger Strategien zur Verbesserung der Lipödem-Behandlung beigetragen hat. *J. J. Stutz, D. Krahl: Water Jet-Assisted Liposuction for Patients with Lipoedema: Histologic and Immunohistologic Analysis of the Aspirates of 30 Lipoedema Patients. Aesthetic Plast Surg. März 2009;33(2):153-162)

Liposuktion und Lipotransfer (WAL) mit body-jet® - Auswahl relevanter Publikationen Jahre 2006 bis 2014

1. Sichere und kontrollierte Entfernung von unerwünschtem Fettgewebe - Verkürzung der OP-Zeit um 40 %

Taufig, A. Z.: Water-Jet Assisted Liposuction. In: Liposuction – Principles and Practice. Springer 2006; 326-330.

280 patients were treated from October 1999 until March 2003."

Results: "The targeted fragmented removal of the fat tissue allows the achievement of the desired result in a controlled and safe way. Surgery times can be reduced by more than 40 %. The technique of water-jet liposcution is a safe, gentle and targeted method to remove subcutaneous fat build-ups. It offers a very good way for molding the tissue during the operation. Drug-related side effects are not to be expected. The method is simple, easily explained to the patient and quickly learned by the surgeon.The postoperative leakage of fluid from the incisions with the tumescent method is largely reduced if not even stopped with the new water-jet method."

2. Weniger Schmerzen und Nebenwirkungen - schnellere Erholung

Araco, A., Gravante, M.D., Araco, F., Delogu, D., Cervelli, V.: Comparison of Power Water-Assisted and Traditional Liposuction: A Prospective Randomized Trial of Postoperative Pain. Aesth. Plast. Surg. 31: 259 – 265; 2007.

A prospective randomized trial compared power water-assisted liposuction with the traditional tumescent technique. Patients were randomly assigned to water-assisted or traditional liposuction.

Results: "From September 2005 to December 2005, 60 patients were recruited and analyzed. For the study, 28 patients were randomized to traditional liposuction and 32 to power water-assisted liposuction. A significant difference in postoperative pain was observed ($p < 0.05$). After 4 days, 87 % of the patients who underwent power water-assisted liposuction were completely pain free, as compared with 3.6 % of those treated with traditional liposuction.

The study findings demonstrate that water-assisted liposuction is an almost painless procedure that produces less tissue trauma than traditional liposuction."

3. Präzise Körperformung - weniger Schmerz - weniger Absorption von Tumeszenzlösung - Lokalanästhesie

Man, D.; Meyer, H.: Water Jet-Assisted Lipoplasty. Aesthetic Surgery Journal; May/June 2007, 342 – 346.

In total, the authors "have carried out more than 800 treatments since 2001".

Results: "Compared with the quantity of tumescent solution used in conventional manual lipoplasty (100 %), with WAL only an average of 20 % to 30 % was used in preinfiltration. The length of time tumescent solution remains in the tissue, as well as the resulting absorption times, are all considerably lower for the recommended infiltration solutions compared with all other tumescence-based lipoplasty techniques." "The average patient satisfaction rate for both the procedure and the final outcome was higher than 94 %."

Conclusions: "On the basis of our clinical experience with body-jet WAL under local anesthesia, we have found that:

1. WAL presents a new and safe method that is suitable for all types of lipoplasty.
2. In almost all cases, WAL facilitates use of preinfiltration of modified tumescent solution to create analgesia that is suitable for the performance of painless or near painless lipoplasty.
3. There is significantly reduced painrelated impairment during and after the procedure compared with standard tumescent technique. Patients recover quickly and return to normal daily activities rapidly.
4. Considerably less intraoperative swelling allows the surgeon to realize the target result with greater precision.
5. Fine shaping of small deposits with precision is also possible."

4. Lipödem – atraumatische Liposuktion – hohe Fettzell-Viabilität

Stutz, J.J. D. Krahl: Water-Jet Assisted Liposuction for Patients with Lipoedema: Histologic and Immunohistologic Analysis of the Aspirates of 30 Lipoedema Patients. Aesthetic Plastic Surgery (2009)33: 153-162.

"WAL liposuction treatment can bring longterm improvement if the operative technique focuses on lymph vessel preservation. Immunohistologic analyses show minimal evidence of lymph vessel structures in lipoaspirates. The histologic analysis of the aspirates documents a relatively specific removal ("apheresis") of primarily intact lipocytes with low vascular amount."

"After Water-Assisted Liposuction with the body-jet®, the lipocytes in the aspirate were shown to be predominantly intact: "In 28 of the 30 investigated lipoaspirates (patients), the lipocytes were found to be predominantly (>70 %) intact."

5. Brustaugmentation – bis zu 87 % dauerhafter Volumenerhalt - MRT-kontrolliert

BEAULI ™ – eine neue Methode zur einfachen und zuverlässigen Fettzell-Transplantation. Handchir Mikrochir Plast Chir 2010; 42: 379– 385

"In einer prospektiven klinischen Studie wurden seit Oktober 2007 in zwei Zentren in Deutschland 85 Patientinnen mit Gewebedefiziten im Bereich der Brust durch Eigenfetttransplantation behandelt. Das Fett wurde dabei durch die BEAULI ™ Methode gewonnen. Diese basiert auf der Gewinnung kleinster Fettpartikel mittels Wasserstrahl-Assistierter Liposuction (mit dem „Bodyjet® " der Fa. Human Med AG, Schwerin) und anschließender Separierung des Fettanteiles mit dem LipoCollector® .

Die Operationen wurden standardisiert durchgeführt, präoperativ sowie 6 Monate postoperativ wurde ein MRT der Mamma angelegt.

Die durchschnittliche OP Dauer betrug 1,5 Stunden. Bei allen Patienten kam es zu einer deutlichen Vermehrung des subkutanen Fettgewebes. Der gemessene Zugewinn lag bei 76 ± 11 % des transplantierten Fettes nach volumetrischer Auswertung der MRT Bilder von 35 Patientinnen.

Bei Entfernungen von Silikonimplantaten nach Kapselfibrose wurde von den Patienten in der Regel nicht mehr als eine Fetttransplantation gewünscht, obwohl die transplantierten Mengen zum Teil deutlich unter Volumina der entfernten Silikonimplantate lagen.

Eine weitere Beobachtung lag in der starken Verbesserung der Narbenqualität und einer kontinuierlichen Aufdehnung des Hautmantels."

6. Brustaugmentation mit Eigenfett – Volumenerhalt 81 % bei periglandulärer Injektion versus 65 % bei intrapektoraler/intramuskulärer Injektion

C. Herold, K. Ueberreiter, F. Cromme, M. Grimme, P. M. Vogt. Ist eine intramuskuläre Injektion bei autologer Fetttransplantation zur Mamma sinnvoll ? – Eine MRT-volumetrische Studie.Handchir Mikrochir Plast Chir 2011; 43: 119 – 124.

„Bei Vergleich der MRT-volumetrisch gewonnenen Werte präoperativ und 6 Monate postoperativ ergab sich ein durchschnittlicher Volumenerhalt von 64 % (± 13 %) im Muskel und 81 % (± 8 %) im periglandulären Fettgewebe.

Schlussfolgerung: Im Rahmen von autologen Fetttransplantationen zur Mamma ist die periglanduläre subkutane Ebene der muskulären Ebene in Bezug auf einen Volumenerhalt überlegen.

Da bei der autologen Fetttransplantation auf Bolusinjektionen dringend verzichtet werden soll und das Transplantat in kleinen Tröpfchen fächerförmig in multiplen Ebenen injiziert werden soll, bietet die Pectoralismuskulatur aber dennoch ein zusätzliches Zielvolumen, um gerade bei kleineren Brüsten das sicher injizierbare Gesamtvolumen zu erhöhen."

7. WAL Fetttransfer Sicherheit & Wirksamkeit – Fettzell-Viabilität 90 % - Infiltrations-zu-Aspirations-Rate: 1,1 zu 1,0

G.H. Sasaki: Water-Assisted Liposuction for Body Contouring and Lipoharvesting - Safety and Efficacy in 41 Consecutive Patients. Aesthetic Surgery Journal 2011; 31: 76.

"Fortyone consecutive patients were treated with WAL (body-jet®; human med) for mild to moderate body contouring. Patients were given local anesthesia (standardized tumescent solutions) during all three phases of the surgery.

Fat harvesting was accomplished by collecting and separating the aspirated adipose tissue in a sterile container LipoCollector®), without need for washing or centrifugation. Fat grafting by microdroplet technique was performed within two hours of collection. Fat aliquots from five randomly-selected patients were assessed with a trypan blue dye exclusion test within one hour and again six to eight hours after collection."

Results: "A total of 37 females and four males underwent WAL in this series; average body mass index (BMI) was 25.5.

All patients experienced uneventful recovery periods with minimal side effects and no significant complications. Although large volumes of tumescent solution were required during the three phases of the technique, the total volume of infiltration almost equaled the final volume of aspiration. The average infiltration-to aspiration ratio was 1.1 to 1.0 in all cases.

Lidocaine dosage averaged 10.5 mg/kg in Group 1 and 20.0 mg/kg in Group 2. Trypan blue dye exclusion testing indicated that about 90 % of adipocytes expelled the dye after one hour of extraction (resulting in 90 % cell viability). The amount of instilled tumescent fluid, lidocaine dosage, and aspiration volumes appeared to be safe, with minimal blood loss in small and moderate volume liposuction cases".

8. Fetttransfer zur Volumenauffüllung nach Silikonimplantat-Entnahme

Klaus Ueberreiter, Ursula Tanzella und Felix Cromme: Autologe Fettgewebstransplantation als Salvage-Verfahren nach Kapselkontraktur von Brustimplantaten. Aus: von Heimburg – Lemperle: Ästhetische Chirurgie 26. Ergänzungslieferung, September 2011

Von Februar 2008 bis Dezember 2010 wurden insgesamt 34 Patientinnen mit Kapselkontraktur Baker III und IV mit der BEAULI™-Methode behandelt. 12 dieser Patientinnen hatten sich bereits einem vorhergehenden Implantat-Austausch mit Kapselresektion oder Inzision unterzogen. Alle Patientinnen wünschten eine endgültige Entfernung der Implantate.

- Größe der entfernten Implantate: 160–370 ml.
- Volumen des transplantierten Fettgewebes (Bruttovolumen): 180–320 ml (durchschnittliches Nettovolumen 140–240 ml).
- Durchschnittliche Operationsdauer: 81 Minuten (68–115 Minuten).
- Nach-Beobachtungszeit: 3–27 Monate.
- Patientenzufriedenheit: alle Patientinnen waren mit dem Ergebnis zufrieden.
- Veränderung der Brust zu einem natürlichen, mehr ptotischen Erscheinungsbild.
- Zwei Patientinnen erhielten eine zweite Fettgewebs-Transplantation.

9. Brustaugmentation mit BEAULI™ Methode

D. P. Münch: Brustaugmentation mit autologem Fett – Erfahrungen aus 96 Operationen mit der BEAULI™ –Methode. Handchir Mikrochir Plast Chir 2013; 45: 80–92.

„Zwischen dem 1. September 2010 und dem 30. Juni 2012 führte der Autor 96 Eigenfett-Transplantationen an 84 Patientinnen durch.

Ausgewählt wurden Patientinnen zwischen 18 und 62 Jahren mit dem Wunsch nach einer moderaten Volumenvermehrung und Formung der Brüste. Die Fettgewinnung erfolgte mittels Wasserstrahl-Assistierter Liposuction (body-jet®) und anschließender Separierung der Fettzellen mit dem LipoCollector®. Postoperativ traten in keinem Fall Komplikationen auf. Die Resultate wurden im Rahmen einer Kontrolluntersuchung, eines Fotovergleichs und in der Beantwortung eines Fragebogens beurteilt. Bezüglich des Volumengewinns bzw. der Formverbesserung der Brüste waren 35 % der Patientinnen mit dem Ergebnis sehr zufrieden, 42 % zeigten sich zufrieden, 22 % hätten sich noch mehr Volumen gewünscht, 1 % war unzufrieden. Diese Studie zeigt, dass die autologe Fettzell-Transplantation in die weibliche Brust mit der BEAULI™-Methode eine gute und sichere Methode ist, bei ausgewählten Patientinnen eine moderate und harmonisch wirkende Brustvolumenvergrößerung sowie eine nachhaltige und natürlich wirkende Konturverbesserung zu erzielen."

10. Gynäkomastie-Behandlung mit WAL

A. Wolter , T. Scholz , J. Diedrichson , J. Liebau: Chirurgische Therapie der Gynäkomastie: Ein Algorithmus. Handchir Mikrochir Plast Chir 2013; 45: 73–79

„Es handelt sich um eine retrospektive Analyse von 118 Patienten (217 männliche Mammae), die im Zeitraum von 01/2009 bis 08/2012 operiert wurden. Hierbei wurden die Ergebnisse von drei unterschiedlichen chirurgischen Therapieverfahren in Abhängigkeit von vier Schweregraden hinsichtlich der Outcome-Parameter Komplikationsrate, Patientenzufriedenheit, Brustwarzensensibilität und Notwendigkeit einer Korrekturoperation überprüft.

Ergebnisse: Bei einem geringen bis moderaten Ausgangsbefund ohne Hautüberschuss (Grad I–IIa nach Simon) erfolgt die subkutane Mastektomie über eine semizirkuläre periareoläre Inzision sowie eine angleichende wasserstrahlassistierte Liposuktion. Bei vorhandenem Hautüberschuss und gut tastbarer Brustdrüse (Grad IIb) erfolgt zusätzlich eine periareoläre konzentrische Straffung. Bei den seltenen einer weiblichen Brust entsprechenden Befunden (Grad III) wird ein inframammärer Zugang mit kaudaler Stielung des Mamillen-Areolen-Komplexes verwendet. 167 Mammae (77 %) konnten über einen periareolären Zugang operiert werden, 40 Mammae (18 %) mit zusätzlicher periareolärer Straffung und zehn (5 %) über einen inframammären Zugang mit kaudaler Mamillenstielung. Die Komplikationsrate lag bei 4,1 %. Korrekturoperationen waren bei 17 Mammae (7,8 %) erforderlich. Eine Patientenbefragung ergab eine hohe Zufriedenheit: 88 % der Patienten waren „sehr zufrieden" bis „zufrieden", die Sensibilität der Brustwarzen wurde von 83 % der Patienten als „sehr gut" bis „gut" bewertet.

11. WAL Brustaugmentation mit und ohne Stammzellanreicherung

H. Peltoniemi , A. Salmi, S. Miettinen et al.: Stem cell enrichment does not warrant a higher graft survival in lipofilling of the breast: A prospective comparative study. Journal of Plastic, Reconstructive & Aesthetic Surgery (2013) 66, 1494-1503.

The prospective comparative study evaluates a "total of 18 women who underwent breast augmentation with water-assisted lipotransfer (WAL)." "Liposuction for retrieval of fat was performed according to the WAL method, as described before, under local anaesthesia and light sedation. The body-jet system was used in combination with the LipoCollector® (Human Med AG, Schwerin, Germany)." "In 10 of the cases, transferred lipoaspirate was enriched with stromal stem cells using the Celution system (Cytori Therapeutics Inc.) Magnetic resonance imaging (MRI)-based volumetric analysis was done preoperatively and 6 months after the procedure.

Results: "MRI volumetry revealed a volume survival of the whole (watery) graft of mean 54 % in the WAL only and of 50 % in the WAL with stem cell-enrichment patients. As centrifugation of the WAL grafts demonstrated an average adipose tissue of 68 %, the average volume survival of adipose tissue itself was 79 % in the WAL only and 74% in the WAL with stem cell-enrichment patients. This difference (4.5 %) was not statistically significant."

Conclusion: "We found a high survival rate after WAL and cell enrichment in the presented patients, but not better than in patients purely treated with WAL, without stem cell enrichment. WAL alone is faster (90-150 min less), cheaper (cost of consumables for Celution was over 3.000 euros for each patient), theoretically safer (lower risk of contamination) and offers at least the same take rate. We do not see any advantage in stem cell enrichment by the Celution system."

12. Totale Brustrekonstruktion mit WAL nach Mastektomie

D. Hoppe, K. Ueberreiter, Y. Surlemont, H. Peltoniemi, M. Stabile, S. Kauhanen: Breast reconstruction de novo by water-jet assisted autologous fat grafting – a retrospective study. GMS German Medical Science 2013, Vol. 11, ISSN 1612-3174

This retrospective European multicenter trial included "135 procedures on 28 (35 breasts) postmastectomy patients (mean 52.4 years)." "All women were treated with the water-jet assisted fat grafting method (BEAULI™) combined with additional procedures (NAC reconstruction, contralateral mastoplasty) and evaluated with at least 6 months follow-up (mean 2.6 years). Sonography or mammography, clinical examination, patient questionnaire (10-point Likert scale) and digital photographs were carried out."

Results: "On average the patients received 4 to 6 procedures each with a single volume of 159 ml (±61 ml) over 21 months (range 9 months to 2.5 years). In total 1,020ml (±515 ml) fat were grafted until a complete breast reconstruction was achieved. A complete breast reconstruction with large volume fat grafting is alternatively possible to standard techniques in selected cases. It takes at least 4 to 6 lipotransfers in the course of 2 years. Patients with prior radiotherapy may require even up to 8 sessions over nearly 3 years of treatment."

Conclusion: "Our study demonstrates that autologous fat grafting is a suitable way not only to restore local defects after conservative breast reconstructive surgery or radiodamages, but also to achieve complete breast reconstruction."

13. Brust-Augmentation und -Rekonstruktion mit WAL

T. K. Malan: Breast Augmentation and Reconstruction with Fat Transfer. In: Cosmetic Surgery - Art and Techniques; Shiffman, Melvin A., Di Giuseppe, Alberto (Eds.), 2013, pp 595-603

In this educational book on breast augmentation and reconstruction, the author explains his operative technique as follows: "Following marking the fat is removed from the donor site with the Body-Jet system with Lipocollector to harvest the fat under low pressure (12 in. Hg). Smooth, slow, even passes of harvesting cannula with care taken to not torque the tissue or to rapidly vent cannula causing splash injury as fat rushes into collector. The LipoCollector® drains excess tumescent solution utilizing a 300-micron filter leaving minimally processed fat. "

14. WAL zur rekonstruktiven und ästhetischen Brustvergrößerung

M. Stabile, K. Ueberreiter, H. E. Schaller, D.L.Hoppe: Jet-assisted fat transfer to the female breast: preliminary experiences. European Journal of Plastic Surgery March 2014

Two specialized European centers. "Retrospective analysis enrolled over 167 female nonsmokers with reconstructive or aesthetic indications treated with at least one procedure according to the standardized protocol of the BEAULI™ technique from February 2010 to June 2012. The fat's harvest is carried out in a sterile closed system with a low suction force, avoiding overly mechanical trauma or thermal damage. The WAL system uses nearly 70 % less tumescent fluid than other liposuction systems. In this way, local swelling and bloating are minimized, preserving the contours of the target area. With the LipoCollector™ system, neither centrifugation nor additional washing are required."

Results: "The study included. 487 autologous jet-assisted fat transfer procedures with minor complications (5.35 %) like tiny oil cysts formations or hematoma of the donor site.

Low postoperative pain has been reported during the first week, and final aesthetic evaluation showed good to excellent results. We observed a higher frequency of procedures, especially in irradiated patients (>3.62) compared to the rest of reconstructive cases (>2.78)."

Conclusions: "Water-jet-assisted liposuction with consecutive immediate mammary fat injection is a procedure with a short hospitalization and low complication rate."

human med AG • Wilhelm-Hennemann-Str. 9 • 19061 Schwerin • Deutschland • Telefon: +49 (385) 395700 • Fax: +49 (385) 3957029
info@humanmed.com • Herausgeber: Inge Matthiesen • © human med AG. 06/2014 . body-jet® and LipoCollector® are trademarks owned by human med AG, Germany