Aqualift®
Sonderdruck

Das Aqualift®

Die wasserstrahl-assistierte Dissektion (Hydrodissektion) als Basiskonzept für ein schonendes Facelift

Dr. med. Thomas Tork – www.dr-tork.de

Zusammenfassung

Das Facelift mittels Hydrodissektion (Aqualift®) ist eine besonders schonende Variante des SMAS Liftings, bei der die wasserstrahl-assistierte Präparation (Hydrodissektion) zum Einsatz kommt.

Während das SMAS-Lift (Superfizielles-Muskulo-Aponeurotisches-System) eine Methode darstellt, die durch Anhebung und Repositionierung der bindegewebigen und muskulären Strukturen auf besonders natürliche Weise "die Uhr zurückstellt", hat der Autor in seiner Ausbildung in ästhetisch-plastischer Chirurgie bei Prof. Ivo Pitanguy in Rio de Janeiro und dem bekannten plastischen Chirurgen Prof. Bruce Connell in Santa Ana, Kalifornien, in mehrjähriger eigener Praxis diese Methode weiterentwickelt und durch das Verfahren der wasserstrahl-assistierten Liposuktion (WAL) und insbesondere der Hydrodissektion ergänzt.
Diese als Aqualift® bezeichnete, besonders schonende Methode beinhaltet die Präparation der anatomischen Strukturen mit Hilfe der wasserstrahl-assistierten Dissektion (body-jet®). Die beschriebene Vorgehensweise erleichtert einen der wesentlichen Arbeitsschritte beim Facelift durch eine schonende und effiziente Dissektion bei minimiertem Kollateralschaden.

Besonders die Dissektion der sogenannten „mandibular ligamets“ und der „zygomatic ligaments“ sind eine wichtige Voraussetzung zur spannungsfreien Repositionierung der SMAS und darauf folgend der kutanen Strukturen darüber. Beides ist erforderlich, um ein natürliches und auch dauerhaftes Ergebnis zu erzielen und dabei ist die präzise und gewebeschonende Hydrodissektion mit der WAL ein wertvolles Werkzeug.

Positive Einflüsse unter anderem auf die Glättung der Nasolabialfalten und die Anhebung und Straffung der Kinnlinie sind unmittelbar intraoperativ erkennbar. Im Ergebnis führt dies zu einem wacheren, lebendigeren Gesichtsausdruck der Augen und insgesamt zu einem völlig natürlichen Aussehen.

Einleitung

Das Bestreben nach effizienten und zugleich schonenden Maßnahmen mit langlebigen Resultaten zur Verjüngung des menschlichen Erscheinungsbildes ist Motivation für Forschung und Erprobung einer Vielzahl von neuen Methoden und Techniken, die ein gemeinsames Ziel haben: Bessere Ergebnisse im Vergleich zu herkömmlichen aufwendigeren Verfahren mit deutlich weniger Downtime, Risiko, und Diskomfort zu erzielen.

Die hier vorgestellte Aqualift® - Hydrodissektionsmethode ist kein grundsätzlich neues Verfahren sondern ein erweitertes Konzept zur Erleichterung eines der wesentlichen Arbeitsschritte beim Facelift, der Dissektion. Die wasserstrahl-assistierte Präparationsmethode gewährleistet eine hohe Gewebeselektivität mit effizienter Dissektion bei minimiertem Kollateralschaden.

Verfahren

Die Wasserstrahltechnologie in ihrer medizingeschichtlichen Entwicklung wurde immer dann eingesetzt, wenn die gewebeschonende Präparation der Zielstruktur bei möglichst geringer Irritation der umgebenen Gefäße, Nerven und bindegewebigen Zellverbände oberste Priorität hatte. Darüber hinaus ist es in Abhängigkeit vom Form und Druck des Wasserstrahls auch möglich, feste Strukturen wie zum Beispiel Narben zu lösen und wenig traumatisierend Verwachsungen und Adhäsionen zu trennen.

In der unteren Gesichtshälfte und dem Kinn-Hals-Übergang sind derartige Adhäsionen und Bandstrukturen ursächlich für die Ausprägung der Marionettenfalten und konsekutiv für die Entstehung der typischen Aussackungen durch den Gravitationseinfluss auf die Wangenweichteile.
Zusätzlich sind in einer Vielzahl der Fälle die Alterungserscheinungen mit der Ausprägung eines Doppelkinns assoziiert, das unter der Verwendung einer kombinierten Wasserstrahl- Absaug- und Dissektionskanüle anstelle der reinen Dissektionskanüle simultan mit behandelt werden kann.

Bei eher schlanken Patienten mit dünnem Hals und mobilen zervikalen Hautstrukturen wird in der Regel darauf verzichtet, ein moderates submentales Fettdepot durch Liposuktion auszudünnen. Bei diesen Patienten wird durch Mobilisation der Fettzellen ein Liposhifting erreicht, das durch Unterfütterung der ventralen zervikalen Hautareale zu einem jüngeren Erscheinungsbild beiträgt.
Die Einbeziehung der Wasserstrahltechnologie (Gerät body-jet®) bietet beim Facelift folgende Vorteile:

- sanfte aber effektive Dissektion
- Gewebsselektives Arbeiten
- Schnelle, sichere und vielseitige Anwendungen.

Mit einer speziellen Flachstrahldüse von 2,4 mm Durchmesser mit fächerförmigem Strahl (human med AG) gelingt es, Adhäsionen sicher und atraumatisch zu lösen. Durch fächerförmiges Arbeiten unter ständiger Kontrolle der Dissektionsebene durch die Führhand erfolgt die Mobilisation in Criss-Cross-Technik.

Der sichere Nachweis für die schonende Technologie ist die geringe Ausprägung von Hämatomen und postoperativen Schwellungen durch Histaminausschüttung. Der Einsatz des Elektrokauters zur Blutstillung ist signifikant weniger

Bild 1: Patientin präoperativ

Bild 2: 2 Wochen postoperativ nach Facelift mit wasserstrahl-assistierter Dissektion

Bild 3: Flachstrahldüse

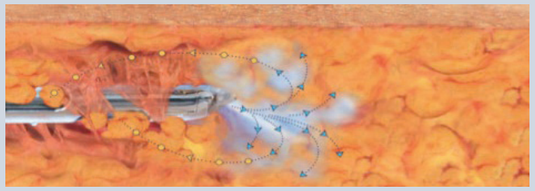

Bild 4: body-jet©-Kanüle mit fächerförmigem Wasserstrahl , simultane Infiltration und Absaugung.

Bild 5: body-jet© evo

Bild 6: body-jet© eco

erforderlich. Auf Redon-Drainagen kann verzichtet werden. Ein zusätzliches Indiz ist die rasche Abheilung und völlig natürliche Anmutung der postoperativen Beweglichkeit und Mobilität der Wangenstrukturen. Eine suffiziente Mobilisation ist dann erreicht, wenn durch moderaten Zug an der Wangenhaut parallel zur Kinnlinie eine gleichmäßige Beweglichkeit des Gewebes bis zur Kinnspitze nachweisbar ist. Besonders die oberhalb des Kieferknochens liegenden Adhäsionen zwischen Kieferknochen und Mundwinkel sind mit sehr deutlichem Effekt gut zu mobilisieren.
Bei herkömmlicher Technik ist hierzu ein erhebliches Maß an Gewebetraumatisierung mit den klassischen klinischen Merkmalen wie Schwellungen und Hämatomen kaum zu vermeiden. Mit der schlanken Kanüle von 2,4mm (s. Abbildung 2) und dem pulsierenden Wasserstrahl des body-jet® ist die Gewebsdissektion sehr gut steuerbar, und unter ständiger Beurteilung der Präparationstiefe durch die Führhand eine sichere Arbeitsweise gewährleistet. Eine Kombination mit anderen operativen Maßnahmen wie einer Blepharoplastik oder der Erweiterung des Facelifts und Kombination mit einem Stirn-/Augenbrauenlift bietet sich ebenso an wie die Kombination mit der wasserstrahl-assistierten Liposuktion (WAL) im Kinnbereich.

Bilder 7-9: Hydrodissektion mit body-jet® 2,4 mm Flachstrahl WAL-Kanüle

Erst nachdem durch kraniale Richtung des Wasserstrahls und Mobilisations des Areals präaurikulär bis zur Temporalregion die Mobilisation vervollständigt wurde, erfolgt die eigentliche typische präaurikuläre Inzision mit Durchführung des klassischen Facelifts, das nunmehr auf der Basis einer bereits weitestgehend und atraumatisch durchgeführten Dissektion besonders gewebeschonend durchgeführt werden kann.

Operationsmethode

Nach Fotodokumentation und präziser Operationsplanung unter Einbeziehung älterer Fotodokumente und den in Gesprächen gewonnenen Eindrücken der individuellen Dynamik des Gesichts des Patienten und seinen speziellen Wünschen erfolgt der Eingriff in Allgemeinanästhesie oder tiefer Sedation unter Aufsicht und Narkosemanagment durch einen erfahrenen Anästhesisten.

Bei Intubation wird die nasale Intubation bevorzugt, um die Mundregion möglichst natürlich zu belassen.

Ausgehend von drei Stichinzisionen unterhalb der Ohrläppchen sowie der Kinnspitze ventral der typischen submentalen Falte erfolgt beim Aqualift® zunächst die Hydrodissektion mit dem body-jet® unter Verwendung einer 2,4 mm starken, einen Flachstrahl emittierenden Kanüle, die es erlaubt, fächerförmig das komplette Areal ventral des M. sternocleidomastoideus Vorderrandes bis zur Kinnspitze und Unterlippenmitte zu mobilisieren. Dabei wird die typische Submentalfalte ebenso mobilisiert wie auch die mandibulären Bandstrukturen, die neben der Gravitation ursächlich für die Ausprägung der „Hängebäckchen“ sind.

Bilder 11 und 12: Durchführung des Facelifts mit sehr geringem oder keinem Einsatz des Elektrokauters; wenn möglich nasale Intubation

Hierbei bleibt es der persönlichen Vorliebe des Operateurs überlassen, ob er mit Präparation und Rotation eines SMAS-Lappens arbeitet oder eine Plikatur des SMAS bevorzugt, alle möglichen Verfahren profitieren von der atraumatischen Hydrodissektion, die es möglich macht, fast ohne den Einsatz des Kauters zur Blutstillung zu arbeiten. Die Resektion der Haut erfolgt nach der Markierung mittels des „Marcador Pitanguy“ und ermöglicht eine spannungsfreie Adaptation der Hauträndern.

Eine nur diskret ausgeprägte Schwellung postoperativ und allenfalls moderate Hämatome verdeutlichen die schonende Wirkung der Aqualift-Technik.

Bereits wenige Tage postoperativ ist es dem Patienten möglich, in das „normale Leben“ zurückzukehren. Am 8. postoperativen Tag erfolgt die Entfernung des Nahtmaterials, konsequenter Sonnenschutz für die zu diesem Zeitpunkt noch geröteten Narben ist erforderlich.

Bilder 13-14: Patientin präoperativ und 5 Tage postoperativ

Bilder 15-17: Patientin präoperativ sowie 5 Tage und 3 Wochen postoperativ

Schlussfolgerung

Auf dem Weg zu einem möglichst wenig aufwendigen und tolerablen Erhalt körperlicher Attraktivität und insbesondere einem jüngeren Erscheinungsbild des menschlichen Gesichtes kann mit dem Konzept des Aqualifts unter Einsatz der wasserstrahl-assistierten Liposuktion und Hydrodissektion mit dem body-jet® ein Beitrag zur weiteren Verbesserung der Ergebnisse geleistet werden. Die typischen Risiken wie Nachblutungen und Nervenläsionen oder -irritationen werden verringert.

Sicherlich kann es nicht mehr sein als ein weiterer Stein im Mosaik; von der Erleichterung des chirurgischen Alltags profitiert der Chirurg und vor allem der Patient, dem bei sachgerechter Anwendung ein problemloserer Wundheilungsverlauf beschert wird.

Literatur

1 Connell BF. Neck contour deformities. The Art, Engineering, Anatomic Dagnosis, Architectural Planing and Aesthetics of Surgical Correction Clinics in Plastic Surgery – Vol. 14, No. 4, Okctober 1987

2 Connell BF. Finess in Rhytidectomy. Recent Advances in Plastic Surgery, No. 3, New York, Churchill Livingstone 1985, pp. 137-154

3 Piek J, Wille Ch, Warzok R, Gaab MR. Waterjet Dissection of the Brain – experimantal and first clinical Results. J Neurosurg 89: 861-864

4 Siegert R. Wasserstrahldissektion in der Medizin, Focus Mul 18, Heft 2, 2001, Weismann PA. Simplified Technique in Submental Lipectomy. Plast. reconst. Surg. 48: 443-446, 1981

5 Ueberreiter K et al. BEAULI ™ – eine neue Methode zur einfachen und zuverlässigen Fettzell-Transplantation. Handchir Mikrochir Plast Chir 2010; 42: 379 - 385.

Autorisierter Sonderdruck der **human med AG**
Wilhelm-Hennemann-Str. 9 • 19061 Schwerin • Deutschland
Telefon: +49 (385) 395700 • Fax: +49 (385) 3957029 • info@humanmed.com

© human med AG 01/2016

• REF 9001078 • Herausgeber: Dr. Inge Matthiesen

www.humanmed.com

human med®