

Wasserstrahlassistierte Liposuktion zur Therapie des Lipödems

D. Münch

Journal für Ästhetische Chirurgie

ISSN 1867-4305

J Ästhet Chir

DOI 10.1007/s12631-017-0083-6



Your article is published under the Creative Commons Attribution license which allows users to read, copy, distribute and make derivative works, as long as the author of the original work is cited. You may self-archive this article on your own website, an institutional repository or funder's repository and make it publicly available immediately.



Wasserstrahlassistierte Liposuktion zur Therapie des Lipödems

Erfahrungen, Ergebnisse und Vergleich mit der Tumescenzliposuktion

Das Lipödem, eine Fettverteilungsstörung mit Disproportion zwischen Stamm und Extremitäten, lässt sich konservativ nicht ursächlich behandeln. Therapien mittels „trockenen“ Liposuktionsmethoden führten zu fatalen Resultaten, erst die Tumescenztechnik brachte einen wesentlichen Fortschritt. Mit der wasserstrahlassistierten Liposuktion steht ein gewebeschonendes Operationsverfahren zur Verfügung, das sich durch eine effiziente Analgesie und Vasokonstriktion auszeichnet, die Belastung des Patienten mit Volumen und hohen Pharmakakonzentrationen reduziert sowie die Operationszeiten und die Rekonvaleszenz verkürzt.

Lipödem: Definition, Pathophysiologie, Symptome

Das Lipödem ist eine chronische und meist progrediente Erkrankung, die durch eine symmetrische Fettverteilungsstörung an den Beinen und in 30 % zusätzlich auch an den Armen charakterisiert ist. Neben der umschriebenen Unterhautfettgewebeerhöhung bestehen eine Neigung zu orthostatischen Ödemen, eine Hämatomneigung nach geringem Trauma sowie eine vermehrte Berührungsempfindlichkeit, außerdem leiden die Patientinnen unter einem Spannungsgefühl und einer Druckschmerzhaftigkeit [19]. Fettwülste an den Oberschenkelinnenseiten können zu Hautirritationen oder zu Gehstö-

rungen führen. Die Lebensqualität von Lipödempatientinnen kann durch das Aussehen und durch die Disproportion zwischen Oberkörper und Beinen stark beeinträchtigt sein und führt oft zu Frustration und psychologischen Problemen. Von einem Lipödem betroffen sind ausnahmslos Frauen, oft besteht eine familiäre Häufung. Das Lipödem beginnt in der Regel nach der Pubertät, nach einer Schwangerschaft oder in Zusammenhang mit dem Klimakterium. Eine gleichzeitige Adipositas, die aggravierend auf das Beschwerdebild wirkt, findet sich bei 50 % der Lipödempatientinnen [14].

» Von einem Lipödem sind ausnahmslos Frauen betroffen

Neben der Fettvolumenvermehrung besteht eine Kapillarpermeabilitätsstörung: Eine erhöhte Fragilität der Kapillarwände verursacht die verstärkte Hämatomneigung, außerdem gelangt dadurch vermehrt Flüssigkeit aus dem Gefäßsystem in den interstitiellen Raum mit der Folge von orthostatisch bedingten Ödemen [20]. Das Lymphgefäßsystem kompensiert diesen vermehrten Flüssigkeitsanfall zunächst durch einen gesteigerten Lymphtransport, die Dauerbelastung führt in der Folge zu Veränderungen in den Wänden der Lymphgefäße und zu einer Einschränkung der Transportkapazität [2]. Die Folge sind Ödeme und die Zunahme des subkutanen Fettgewebes.

Klinisch wird das Lipödem in 3 Stadien unterteilt [5, 13].

- Im Stadium I der Erkrankung ist die Haut glatt, die Subkutis ist verdickt, weich und von feinknotiger Fettstruktur.
- Im Stadium II wird die Haut uneben, und es bildet sich eine grobknotige Fettstruktur.
- Das Stadium III ist gekennzeichnet durch derbes Bindegewebe und deformierende Fettlappen.

Im Laufe von Jahren kann durch Fibrosierung der Lymphbahnen ein sekundäres Lymphödem entstehen.

» Eine kausale konservative Therapie des Lipödems ist nicht bekannt

Diagnostiziert wird ein Lipödem durch die Anamnese (Beschwerden, Zeitpunkt des Auftretens, familiäre Häufung), die Inspektion (Disproportion, Hautoberfläche) und die Palpation (Schmerzhaftigkeit bei Berührung, Fettstruktur) [19]. Weitere Parameter wie Körpergewicht, Body-Mass-Index, „Waist-Hip/Waist-Height-Ratio“ sowie Umfangmessungen werden zur Verlaufskontrolle empfohlen [12]. Eine kausale konservative Therapie des Lipödems ist nicht bekannt. Ziel der konservativen Behandlung ist neben der Gewichtskontrolle die Beseitigung der vermehrten interstitiellen Flüssigkeitsansammlung durch die kombinierte physikalische Entstau-



Abb. 1 ▲ Gerät zur wasserstrahlassistierten Liposuktion, Body-Jet Evo®, Human Med (© Human Med AG, Schwerin, mit freundl. Genehmigung)

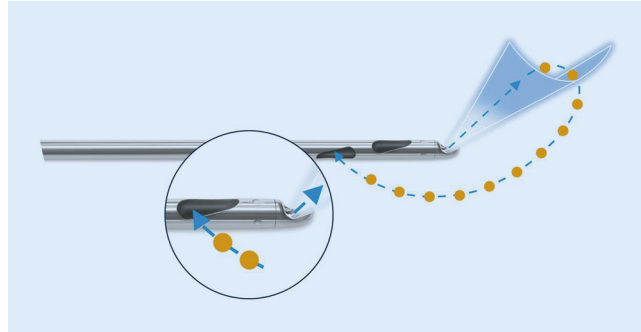


Abb. 2 ◀ Doppel-lumige Kanüle zur simultanen Infiltration und Aspiration. (© Human Med AG, Schwerin, mit freundl. Genehmigung)




Abb. 3 ◀ Beispiel eines WAL (wasserstrahlassistierten Liposuktion)-Aspirates: ca. 5500 ml entnommenes Fett einer Lipödempatientin, minimale Blutbeimengung; Operationszeit inklusive Präinfiltration: 1 3/4 h

ungstherapie (KPE). Dazu gehören die manuelle Lymphdrainage, das Tragen von Kompressionsstrümpfen, die Bewegungstherapie und die Hautpflege [5]. Zur dauerhaften Reduktion des subkutanen Fettgewebes bietet sich die Liposuktion an, eine mittlerweile etablierte und risikoarme Methode.

Fragestellung

Das Ziel der Arbeit ist, die Sicherheit und die Effizienz der wasserstrahlassistierten Liposuktion (WAL) bei Vorliegen eines Lipödems bezüglich Beschwerdebild und Konturverbesserung zu analysieren.

Basierend auf der Literatur und der eigenen Erfahrung aus 4000 Tumesenzliposuktionen (TL) und 1500 WAL, werden die prinzipiellen und praxisrelevanten Unterschiede beider Methoden aufgezeigt und verglichen.

Patienten und Methoden

Zwischen 01.07.2010 und 31.07.2016 wurden 141 Lipödempatientinnen mittels WAL operiert, 61 davon in 2 Sitzungen; insgesamt wurden 202 Eingriffe

durchgeführt (Body-Jet Evo®, Human-Med, Schwerin) (■ **Abb. 1**). Bei Befall der ganzen unteren Extremität wurden in der Regel 2 Eingriffe im Abstand von ca. 3 Monaten durchgeführt: 1. Operation: Oberschenkel zirkulär und Knie innen, 2. Operation: Waden und allenfalls Oberarme und/oder Hüften. Das mittlere Alter betrug 37,2 Jahre (18–65; Standardabweichung [SD] 9,68), das mittlere präoperative Körpergewicht lag bei 72,5 kg (47–136; SD 13,96), der mittlere Body-Mass-Index (BMI) betrug 26,6 kg/m² (18,6–44,9; SD 5,14).

Präinfiltration

Alle Eingriffe wurden ambulant, in lokaler Betäubung und unter einer präoperativen Sedation mit 7,5 mg Midazolam (Dormicum®) durchgeführt. Je nach Bedarf erfolgte eine zusätzliche Sedation mit Entonox® (50 % Distickstoffmonoxid/50 % Sauerstoff, „Lachgas“). Entonox® wirkt analgetisch, ist einfach zu verabreichen und gut steuerbar. Der Patient bleibt immer ansprechbar und kann sich selbstständig in die optimale Position drehen, was ein präzises

Operieren erlaubt. Eine prophylaktische Antibiotikagabe erfolgte mittels Ciprofloxacin 2-mal 500 mg über 3 Tage, eine Thromboseprophylaxe je nach Risikoprofil mittels eines niedermolekularen Liquemins während 5 Tagen.

Durch kleine Inzisionen wird die 2,5-mm-Infiltrationskanüle in die subkutane Fettschicht der zuvor im Stehen markierten Behandlungszonen eingeführt. Die auf 37° vorgewärmte Anästhesieflüssigkeit (Klein-Lösung) wird am Ende der Kanüle durch eine um 30° von der Längsachse abgewinkelte Öffnung fächerförmig und dadurch gleichmäßig in die Fettschicht verteilt. Der im Gewebe erzielte Druck liegt unter 1 bar, etwa einem kräftigen Duschstrahl vergleichbar. Die Infiltration der Lösung erfolgt pulsierend mit einem Flow von 188 ml/min, die Eindringtiefe der Flüssigkeit in das Fettgewebe beträgt 40–50 mm. Die Kanüle wird fächerförmig und langsam, dem pulsierenden Sprühstrahl folgend, hin und her bewegt und gleichzeitig um die Längsachse gedreht. Dies erlaubt eine schmerzfreie und schonende Infiltration der subkutanen Fettschicht; das Fettgewebe wird durch den Wasserstrahl sanft

D. Münch

Wasserstrahlassistierte Liposuktion zur Therapie des Lipödems. Erfahrungen, Ergebnisse und Vergleich mit der Tumeszenzliposuktion

Zusammenfassung

Hintergrund. Ein Lipödem ist eine chronische Erkrankung mit subkutaner Fettgewebsvermehrung an den Beinen, Schmerzen, Ödemen und Neigung zu Hämatomen. Zur operativen Behandlung dieses Leidens gewinnt die wasserstrahlassistierte Liposuktion (WAL) zunehmend an Bedeutung.

Fragestellung. Sicherheit und Effizienz der WAL werden analysiert und mit der Tumeszenzliposuktion (TL) verglichen.

Material und Methode. Es wurden 141 Patientinnen mit Lipödem zwischen 01.07.2010 und 31.07.2016 mittels WAL (Body-Jet Evo[®], HumanMed, Schwerin) operiert; 71 konnten nach einer durchschnittlichen Beobachtungszeit von 35,9 Monaten reevaluiert werden.

Ergebnisse. In jedem Fall konnten eine deutliche Reduktion der subkutanen Fettschicht und eine Verbesserung der Proportionen erzielt werden. In der Kontrolle zeigte sich eine signifikante Verbesserung aller 10 Beschwerdeparameter (Score-Reduktion auf einer 10-Punkte-Skala von 6,1 auf 3,1; Wilcoxon-Test, $p < 0,05$). Konservative Therapien waren in 38,3 % der Fälle nicht mehr nötig, konnten reduziert werden oder wurden als wirksamer empfunden.

Schlussfolgerung. Die Liposuktion des Lipödems verspricht dauerhafte und gute Ergebnisse, wenn die Operationstechnik auf die Schonung der Lymphbahnen fokussiert ist. Im Vergleich zur TL bietet die WAL den Vorteil, dass die Adipozyten selektiv und unter

maximaler Schonung der Gefäße entfernt werden. Die Anästhesielösung wird gezielt im abzusaugenden Areal appliziert, was eine optimale Analgesie und Vasokonstriktion bewirkt. Außerdem entstehen dadurch weniger Schwellungen, und die Liposuktion ist intraoperativ präziser beurteilbar. Mittels WAL lassen sich sehr oft eindruckliche Resultate bezüglich Reduktion der Schmerzen, Verminderung der Ödemneigung, Verbesserung der Körperkontur und Steigerung der Lebensqualität erzielen.

Schlüsselwörter

Fettgewebe · Body-jet · Liposuktion · Lymphgefäße · Ödem

Water jet-assisted liposuction for treatment of lipoedema. Experiences, results and comparison with tumescent liposuction

Abstract

Background. Lipoedema is a chronic disease with increased subcutaneous adipose tissue in the legs, pain, edema and a tendency towards hematoma. Water jet-assisted liposuction (WAL) is becoming increasingly more important for the surgical treatment of this condition.

Objective. The safety and efficiency of WAL were analyzed and compared with tumescent liposuction (TL).

Material and method. A total of 141 patients with lipoedema were surgically treated by WAL (BodyJet evo) between 1 July 2010 and 31 July 2016 and 71 could be reevaluated after an average follow-up period of 35.9 months.

Results. In each case, a significant reduction of the subcutaneous fat layer and an improvement of the proportions could be achieved. The control showed a significant improvement in all 10 complaints (score reduction on a 10-point scale from 6.1 to 3.1; Wilcoxon test, $p < 0.05$). In 38.3% of cases conservative therapy was no longer necessary, could be reduced or was found to be more effective.

Conclusion. Liposuction of lipoedema ensures positive and lasting results when the surgical technique focuses on preservation of the lymphatic system. In comparison to TL, WAL provides the advantage that the adipocytes are selectively removed and with maximum

protection of the vessels. The anesthesia solution is selectively administered to the area to be aspirated, which results in optimal analgesia and vasoconstriction. Additionally, there are fewer swellings and the liposuction can be intraoperatively assessed more precisely. Very often impressive results can be achieved through WAL with respect to a reduction of pain and tendency to edema, improvement of the body contour and the quality of life.

Keywords

Fatty tissue · Body-jet · Liposuction · Lymph vessels · Edema

disseziert und auf die nachfolgende Liposuktion vorbereitet. Das Gewebe wird nicht wie bei der typischen Tumeszenztechnik prall gefüllt, weil dadurch die Lymphgefäße geschädigt werden könnten und weil ein präzises Absaugen durch die aufgeschwemmte Oberflächenkontur erschwert wird. Das Ziel ist, mittels einer Basisinfiltration der subkutanen Fettgewebeschicht eine effiziente Analgesie und Vasokonstriktion zu erreichen.

Wasserstrahlassistierte Liposuktion

Weil ein Eindringen der Anästhesieflüssigkeit in die Fettzellen nicht nötig ist, entfällt die bei der TL übliche Wartezeit: Unmittelbar nach Abschluss der Präinfiltration erfolgt die Absaugung mit der doppelumigen Sprüh-/Saugkanüle von 30 cm Länge (Abb. 2). Je nach Absaugzone, Dicke der Unterhautfett-schicht und Konsistenz des Fettgewebes

kommen Kanülen mit unterschiedlichen Durchmessern (3,5/3,8/4,2/4,6 mm) und verschieden geformten Kanülenenden (stumpfer/scharfer Kantenschliff, 2/4/ Mehrlochkanülen, Löcher zirkulär/einseitig) zum Einsatz. Analog der vorgängigen Infiltrationsphase wird die in der Zusammensetzung unveränderte Anästhesieflüssigkeit an der Spitze der Kanüle fächerförmig im Gewebe verteilt, dadurch wird der anästhetische und hämostatische Effekt auch in der

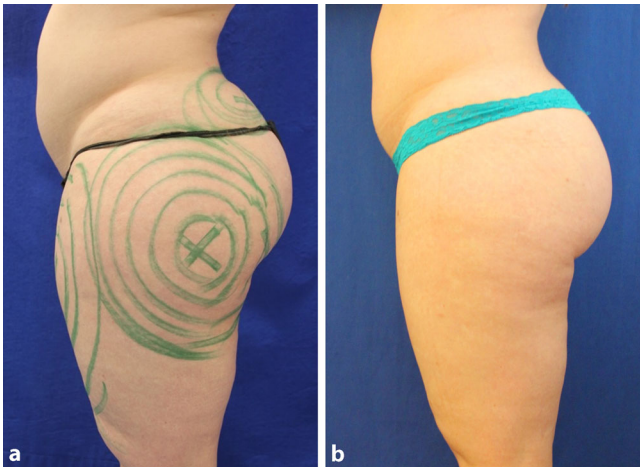


Abb. 4 ◀ Beispiel einer 33-jährigen Patientin mit Lipödem, Body-Mass-Index 31,2. **a** Befund präoperativ und **b** 8 Monate nach wasserstrahlassistierter Liposuktion. (Foto: D. Münch, mit freundl. Genehmigung)

Absaugphase kontinuierlich aufrecht-erhalten. Die Pulsationsvarianten des Wasserstrahls werden je nach Gewebekonsistenz und Absaugzone zwischen kurz/schnell, gleichmäßig und lang eingestellt, ebenso die Flussraten zwischen 100 und 188 ml/min.

Durch das fortlaufende Spülen wird die Belastung durch die in der Lösung enthaltenen Medikamente für den Patienten reduziert. Der Unterdruck mit einer regelbaren Stärke von bis – 0,8 bar wird durch das Verschließen eines Bypassloches mit dem Daumen am Handstück der Kanüle aufgebaut und kontrolliert. Unter langsamen, gleichmäßigen Hin- und Herbewegungen werden die vergrößerten Adipozyten durch den Wasserstrahl sanft aus ihrer extrazellulären Matrix herausgespült, das umliegende Bindegewebe und insbesondere die Lymphbahnen werden durch diese Technik maximal geschont. Es wird darauf geachtet, dass die Kanülenbewegungen parallel zur Körperlängsachse und nicht in Criss-Cross-Technik erfolgen, dieses „achsengerechte“ Absaugen bietet zusätzlich Gewähr, dass keine Lymphgefäßschäden provoziert werden [16].

Im Gegensatz zu kosmetisch indizierten Liposuktionen werden bei einem Lipödem die Beine zirkulär, d. h. auch an der Oberschenkelvorder- und -hinterseite abgesaugt. Dadurch lässt sich eine maximale Volumenreduktion und entsprechend auch optimale Besserung des Beschwerdebildes erzielen. Dank der lokalen Anästhesie kann sich die Patientin jederzeit in die optimale Position drehen. Dies erlaubt eine präzise Führung

der Kanüle. Am Ende der Operation werden die Inzisionsstellen offen belassen, nach Austritt der restlichen Spülflüssigkeit verschließen sich diese spontan innerhalb von 24 h. Die durchschnittliche Operationsdauer inklusive Präinfiltration betrug 1 h 36 min, der Mittelwert der entfernten Fettmenge pro Patientin lag bei 4200 ml (▣ Abb. 3).

Nachbehandlung

Postoperativ wird den Patientinnen ein Kompressionsanzug angepasst. Die Absaugzonen werden auf 16° gekühlt (Hilotherm Clinic®, Hilotherm GmbH, Argenbühl-Eisenharz). Lokal verordnen wir Heparin-Gel sowie ein Paracetamol-Präparat als Schmerzreserve. Das Tragen der Kompressionskleidung empfehlen wir über 2 Wochen während 24 h, danach während weiteren 6 Wochen tagsüber.

Komplikationen

Nach keinem der Eingriffe traten postoperative Komplikationen wie Infekte, Abszesse, Nekrosen, Blutungen, thromboembolische Ereignisse oder Hautirritationen wie Erysipele auf. Mehr oder weniger ausgeprägte Hämatome, Schwellungen und lokale Indurationen traten in praktisch jedem Fall auf. Unter konservativen Maßnahmen wie Schonung, Hochlagern, Tragen der Kompressionskleidung und der Applikation von Heparin-Präparaten bildeten sich diese Nebenwirkungen aber in jedem Fall innerhalb weniger Wochen vollständig zurück.

Ergebnisse

Eine definitive Beurteilung der operierten Zonen ist erst nach 6 bis 8 Monaten möglich. Bei allen Patientinnen waren oft schon nach wenigen Wochen eine deutliche Besserung der Beschwerden und eine signifikante Zunahme der Lebensqualität zu verzeichnen. Die Reduktion der subkutanen Fettschicht führte in jedem Fall zu einer Umfangreduktion und zu einer dauerhaften Normalisierung der Gesamtproportionen (▣ Abb. 4 und 6). Die krankheitsbedingte Schmerzsymptomatik, die Ödemneigung, die Druckschmerzhaftigkeit und die vermehrte Neigung zu Hämatomen verminderten sich signifikant oder verschwanden ganz. Orthopädische Beschwerden besserten sich, Anzahl und Intensität der konservativen Therapien konnten reduziert oder weggelassen werden. Oft resultiert eine neue Kleidergröße und vorher verwehrte sportliche Aktivitäten waren wieder möglich.

Bei 71 Patientinnen, deren Fragebogen ausgewertet werden konnten, wurde die Selbsteinschätzung einzelner Beschwerdekriterien anhand einer visuellen Analogskala von 0 (= nicht vorhanden) bis 9 (= sehr stark ausgeprägt) erfasst (▣ Abb. 5). Bei allen Beschwerdeparametern und bezüglich der Körperproportionen sowie der Lebensqualität konnten signifikante Verbesserungen erzielt werden (Wilcoxon-Test; $p < 0,05$). Die mittlere Nachbeobachtungszeit betrug 35,9 Monate (5–84; SD 14,09).

Postoperativ zeigte sich eine Reduktion des Körpergewichtes um durchschnittlich 3,4 kg (–4–17; SD 4,62); 42,1 % der Patientinnen konnten ihre Kleidergröße um 1 Nummer reduzieren, 10,5 % um 2 Nummern (▣ Abb. 4 und 6). Lymphdrainage- oder Kompressionsbehandlungen waren bei 5,3 % der Patientinnen nicht mehr nötig, konnten bei 23,4 % reduziert werden und wurden bei 9,5 % als wirksamer empfunden.

Diskussion

Konservative Therapie

Konservative Maßnahmen können in begrenztem Maße die Symptomatik des

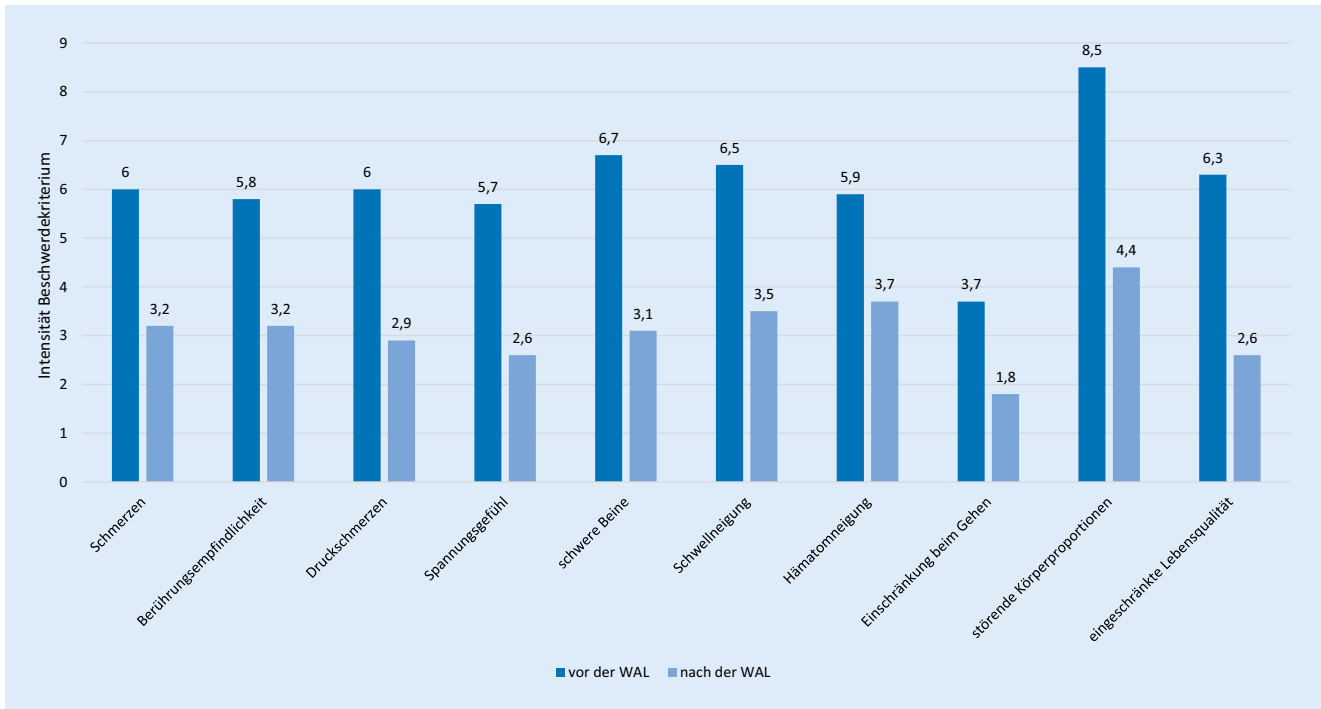


Abb. 5 ▲ Beschwerdescore (Mittelwert) prä- und postoperativ. WAL wasserstrahlassistierte Liposuktion

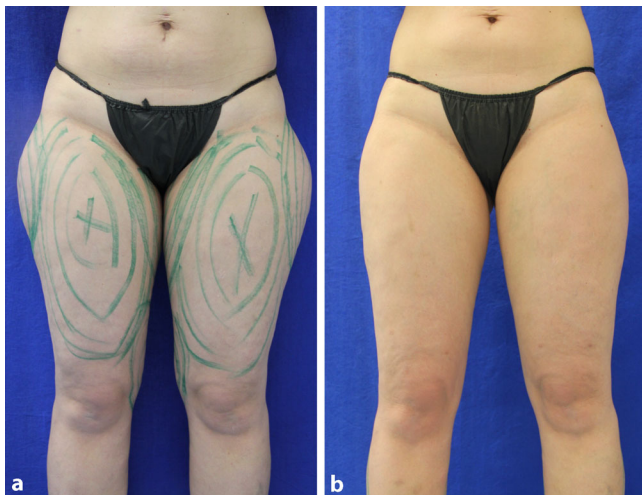

Abb. 6 ◀ Beispiel einer 31-jährigen Patientin mit Lipödem, Body-Mass-Index 25,4. **a** Befund präoperativ und **b** 1 Jahr nach wasserstrahlassistierter Liposuktion. (Foto: D. Münch, mit freundl. Genehmigung)

Lipödems lindern, Komplikationen verhindern und die Lebensqualität der Patientinnen verbessern. Körperliche Aktivitäten und kalorienarme Diäten bewirken zwar eine Reduktion des Körpergewichtes, die disproportionale Fettverteilung kann dadurch jedoch nicht beeinflusst werden. Eine lipödemspezifische Diät ist nicht bekannt. Kontraindiziert sind Diuretika, weil es dadurch zu einem Flüssigkeitsentzug des Interstitiums mit konsekutiv gesteigertem Proteingehalt kommt, was sekundär eine Verstärkung der Ödeme bewirkt [12]. Eine Reduktion

des krankhaft vermehrten Fettgewebes ist durch konservative Maßnahmen nicht möglich, ebenso ist eine Beeinflussung der gesteigerten Kapillarpermeabilität und somit der Ödemneigung nicht zu erwarten. Ein Lipödem bedarf einer dauerhaften konservativen Behandlung, zudem sind diese Maßnahmen zeitaufwendig, beschränkt in der Wirkung und stellen v. a. für jüngere Patientinnen eine erhebliche Belastung dar.

Dry-technique-Liposuktion

Bis Ende der 1980er-Jahre wurden zur Behandlung des Lipödems großflächige Liposuktionen mittels „dry-technique“ in Vollnarkose durchgeführt. Dabei wurde mit dicken und scharfen Kanülen ohne vorherige Infiltration operiert. Die Folge waren Blutungen, Infekte, Verletzungen von Lymphgefäßen und postoperativ persistierende Schwellungen, oft kombiniert mit inakzeptablen kosmetischen und funktionellen Resultaten. Aufgrund dieser hohen Komplikationsraten sind diese Methoden als obsolet zu betrachten [4, 13, 16].

Wet-technique-Liposuktion

Die Wet-Technik in Tumeszenzanästhesie reduziert diese Risiken [3, 6, 11, 14]: Dabei wird das subkutane Fettgewebe mit einer 0,9 %-Kochsalzlösung, die Lidocain und Adrenalin enthält, prall aufgefüllt. Beim Absaugen wird dann ein Fett-Lösungs-Gemisch entfernt. Diese Methode bedeutet gegenüber der „dry-technique“ einen Gewinn an Sicherheit und erlaubt ein Vorgehen in lokaler Betäubung. Die Adrenalinzugabe und der Gewebedruck verbessern die Hämostase, und der Drai-

Tab. 1 Vergleich Tumescenzliposuktion (TL)/wasserstrahlassistierte Liposuktion (WAL)

Kriterium	TL	WAL
Apparativer Aufwand	Kleiner	Größer
Belastung des Körpers durch Pharmaka und Volumen	Stärker, da Tumescenz große Volumina erfordert	Minimal, weil fortlaufendes simultanes Sprayen und Absaugen der Flüssigkeit exakt am Ort der Operation stattfinden
Traumatisierung des Gewebes und der Lymphbahnen	Ver mehrt, da Flüssigkeitsdruck/Osmose potenziell zellschädigend wirken; Kanüle ohne Wasserstrahl führt eher zu Gewebeläsionen	Minimal, weil Gewebe nicht aufgeschwemmt wird und Kanüle dem natürlichen Weg des Wasserstrahls folgt
Präzision der Liposuktion	Häufiger unregelmäßige Resultate, weil Tumescenz Oberflächenstruktur aufschwemmt und Beurteilbarkeit des Arbeitsfeldes einschränkt	Korrekturingriffe seltener, da erhaltene Kontur präzise Liposuktion erlaubt
Möglichkeit, empfindliche oder zuvor ungenügend anästhesierte Zonen nachträglich zu infiltrieren	Umständlicher wegen zeitaufwendigem Instrumentenwechsel	Einfach, da bei laufendem Sprühstrahl einzig das Vakuum vorübergehend zu deaktivieren ist
Schmerzen intraoperativ, im Besonderen gegen Ende der Operation	Ausgeprägter, weil gegen Ende der Liposuktion der Wirkspiegel der Anästhesie ungenügend wird	Konstant gute Analgesie, da kontinuierliche Zufuhr von frischer Anästhesielösung am Wirkungsort bis zum Ende des Eingriffes für einen effizienten Wirkspiegel sorgt
Operationsdauer	Länger, wegen erhöhtem Zeitbedarf für Infiltration/Wartephase bis zum Wirkungseintritt der Tumescenzanästhesie	Kürzer, da Präinfiltration rascher durchgeführt und Wartezeit entfällt
Dauer des postoperativen Flüssigkeitsaustrittes	Oft mehrere Tage, da große Volumina im Körper verbleiben	Maximal 24 h, weil weniger Restflüssigkeit im Körper verbleibt
Rekonvaleszenzphase	Länger	Kürzer
Hämatome postoperativ	Ver mehrt	Weniger ausgeprägt
Schmerzen postoperativ	Ausgeprägter	Geringer
Hautretraktion	Oft unbefriedigend	Ausgeprägter wegen Straffungseffekt durch den Wasserstrahl, abhängig von Alter und Bindegewebe
Anzahl nötiger Eingriffe für eine vollständige Liposuktion	Oft mehr als 2	In der Regel 2

nageffekt der über längere Zeit durch die Inzisionsstellen austretenden Spülflüssigkeit schützt vor Infektionen.

Wasserstrahlassistierte Liposuktion

Die seit 2007 im klinischen Einsatz befindliche WAL stellt eine methodische Neuentwicklung dar und führte zu einem Paradigmenwechsel in der Liposuktionsbehandlung [17]: Bei dieser Technik folgt die Kanüle dem Wasserstrahl, und

die Fettzellen werden selektiv und unter Schonung der Lymphbahnen, Nerven und Blutgefäße aus dem Gewebe herausgespült und gleichzeitig zusammen mit der Spülflüssigkeit abgesogen (▣ **Abb. 2**).

Im Gegensatz zur konventionellen Liposuktion respektiert der Wasserstrahl die anatomischen Strukturen besser, ohne sie zu traumatisieren [1, 7, 8, 16]. Eine volle Tumescenz ist nicht notwendig, da der kontinuierliche Sprühstrahl die zusammen mit den Fettzellen abgesogene Flüssigkeit fortlaufend ersetzt.

Vergleich Tumescenzliposuktion/wasserstrahlassistierte Liposuktion

Nachteil der TL gegenüber der WAL ist die Tatsache, dass das Gewebe zuvor mit großen Volumina von Anästhesielösung prall aufgefüllt wird, was eine Belastung für den Kreislauf darstellt und zu einer kritischen Dosierung der Medikamente führen kann. Zudem erschwert das massiv aufgequollene Gewebe ein präzises Absaugen und eine optische Kontrolle des Liposuktionsergebnisses. Die Folgen können ungleichmäßige Resultate und konsekutiver Korrekturbedarf sein. Die Tumescenz führt durch den Druck der Flüssigkeit und durch das osmotische Gefälle zu einer Membranpenetration der Adipozyten. Dies und die nachfolgende Liposuktion können eine Destruktion der Zellen bewirken [8, 16]. Im Gegensatz dazu finden sich im WAL-Aspirat weitgehend intakte Fettzellen [9]. Somit kann davon ausgegangen werden, dass die WAL als gewebeschonende Technik potenziell auch einen weniger traumatisierenden Effekt auf die Lymphbahnen ausübt. Im weiteren kann eine Schädigung des Gewebes und insbesondere der Lymphbahnen durch „aggressivere“ mechanische Absaugverfahren nicht ausgeschlossen werden: Vibrationskanülen, Ultraschallgeräte oder laserassistierte Lipolyseverfahren traumatisieren das Gewebe mehr als der sanfte Wasserstrahl, welcher, der Kanülenspitze vorausgehend, einen natürlichen Weg durch das Gewebe bahnt und dadurch Gefäße, Lymphbahnen und Nerven nicht verletzt [1]. Aus diesen Gründen hat sich die WAL auch als erfolgreiche Methode zur schonenden Gewinnung intakter Fettpartikel beim autologen Fetttransfer etabliert [10, 18].

Ein weiterer Nachteil der TL besteht darin, dass die Wirkung der Anästhesie und der Vasokonstriktion gegen den Schluss der Liposuktion nachlässt und so der Eingriff wegen Schmerzen oder Blutungen vorzeitig beendet werden muss. Bei der WAL wird fortlaufend frische Flüssigkeit gezielt an den Arbeitsort zugeführt, an empfindlichen Stellen ist eine zusätzliche Anästhesierung jederzeit einfach machbar. Dies gewährt eine sichere Schmerzausschaltung auch gegen Ende

des Eingriffes und reduziert die intra- und postoperative Hämatomneigung.

» Bei der WAL erfolgt eine effiziente Analgesie durch die kontinuierliche Zufuhr von Anästhesielösung

Studien zeigen außerdem, dass die Schmerzen intra- und postoperativ nach einer WAL signifikant geringer sind als nach einer TL [1, 7]. Auch bezüglich Hämatombildung und Hautretraktion bietet die WAL Vorteile [8]. Das unangenehme Auslaufen der Anästhesielösung dauert bei einer TL oft mehrere Tage, bei der WAL maximal 24 h. Von Vorteil ist die WAL auch bezüglich der Operationsdauer: Eine Präinfiltration ist schneller erreicht als eine volle Tumescenz, außerdem entfällt die Wartezeit von bis zu 1 h bis zur Wirkung einer Tumescenzanästhesie [3, 7]. Wegen der größeren Flüssigkeitsbelastung sind zur Behandlung eines Lipödems in Tumescenz im Median 3 Sitzungen nötig [11], mittels WAL kann die gleiche Behandlung in praktisch allen Fällen in nur 2 Operationen durchgeführt werden (Tab. 1).

Zusammenfassende Bewertung Tumescenzliposuktion/wasserstrahlassistierte Liposuktion

Im Gegensatz zu den konservativen Maßnahmen lässt sich mittels Liposuktion im Sinne einer kausalen Therapie das krankhaft vermehrte Fettgewebe nachhaltig reduzieren, die Kapillardurchlässigkeit wird allerdings nicht beeinflusst [14]. Die Schmerzsymptomatik sowie die Ödem- und Hämatomneigung können daher nicht ganz vollständig beseitigt, aber doch deutlich reduziert werden. Die Reduktion von Fettgewebepots verhindert außerdem Hautirritationen, normalisiert die Beweglichkeit und verbessert das Gangbild. Konservative Therapien können nach einer Liposuktion reduziert oder ganz abgesetzt werden. Verlaufskontrollen über mehr als 8 Jahre zeigen, dass diese Ergebnisse weitgehend

als dauerhaft betrachtet werden können [3, 15].

Fazit für die Praxis

- Das Lipödem ist eine Fettverteilungsstörung unbekannter Ursache, die bei Frauen symmetrisch an den unteren Extremitäten und in 30 % zusätzlich an den Oberarmen auftritt. Die Patientinnen leiden massiv unter ihrem Aussehen und unter den Beschwerden.
- Weil die Pathogenese ungeklärt ist, existiert keine kausale Therapie.
- Konservative Therapien können die Symptome bessern, sind aber zeitaufwendig und nicht nachhaltig.
- Die Tumescenzliposuktion hat sich als sicheres Verfahren für eine Fettzellreduktion beim Lipödem in lokaler Anästhesie etabliert.
- Die wasserstrahlassistierte Liposuktion bietet zusätzliche Vorteile bezüglich Schonung der anatomischen Strukturen, weniger Volumen- und Medikamentenbelastung, präziserer Liposuktion und kürzerer Operationszeiten.
- Eine wasserstrahlassistierte Liposuktion verbessert die Beschwerden eines Lipödems entscheidend und nachhaltig. Die Betroffenen gewinnen gegenüber konservativen Maßnahmen deutlich an Lebensqualität, sodass die Indikation zur Operation großzügig gestellt werden sollte.

Korrespondenzadresse



Dr. D. Münch
Wangenstr. 1, 4537 Wiedlisbach/Bern, Schweiz
info@muench.ch

Einhaltung ethischer Richtlinien

Interessenkonflikt. D. Münch gibt an, dass kein Interessenkonflikt besteht.

Dieser Beitrag beinhaltet keine vom Autoren durchgeführten Studien an Menschen oder Tieren. Alle Patienten, die über Bildmaterial oder anderweitige Angaben innerhalb des Manuskripts zu identifizieren

sind, haben hierzu ihre schriftliche Einwilligung gegeben. Im Falle von nicht mündigen Patienten liegt die Einwilligung eines Erziehungsberechtigten oder des gesetzlich bestellten Betreuers vor.

Open Access. Dieser Artikel wird unter der Creative Commons Namensnennung 4.0 International Lizenz (<http://creativecommons.org/licenses/by/4.0/deed.de>) veröffentlicht, welche die Nutzung, Vervielfältigung, Bearbeitung, Verbreitung und Wiedergabe in jeglichem Medium und Format erlaubt, sofern Sie den/die ursprünglichen Autor(en) und die Quelle ordnungsgemäß nennen, einen Link zur Creative Commons Lizenz beifügen und angeben, ob Änderungen vorgenommen wurden.

Literatur

1. Araco A, Gravante G, Araco F et al (2007) Comparison of power water-assisted and traditional liposuction: a prospective randomized trial of postoperative pain. *Aesthetic Plast Surg* 31:259–265
2. Brauer WJ, Brauer VS (2005) Altersabhängigkeit des Lymphtransportes bei Lipödem und Lymphödem. *Lymph Forsch* 9:6–9
3. Cornely M (2011) Das Lipödem an Armen und Beinen. *Phlebologie* 3:146–151
4. Frick A, Hoffmann I, Baumeister R et al (1999) Liposuction technique and lymphatic lesions in lower legs: anatomical study to reduce the risks. *Plast Reconstr Surg* 103:1868–1873
5. http://eurocom-info.de/wp-content/uploads/2016/01/037-012l_S1_Lipoedem_2015-10.pdf. Zugegriffen 25. Januar 2017
6. Klein JA (2000) Tumescence infiltration technique. In: Tumescence technique: anesthesia and microcannular liposuction. Mosby, St. Louis, S 222–234
7. Man D, Meyer H (2007) Water jet-assisted lipoplasty. *Aesthet Surg J* 27:342–346
8. Meyer H (2007) Die wasserstrahl-assistierte Liposuktion – ein neues Konzept zur Körperformung. *Plast Chir* 4:7–11
9. Meyer H, Man D (2006) Water jet-assisted liposuction: not just a new technique, but a whole new concept. In: Panfilov (Hrsg) State of the art in aesthetic surgery. Springer, Berlin
10. Muench D (2016) Breast augmentation by water-jet assisted autologous fat grafting: a report of 300 operations. *Surg J* 2:e19–e30
11. Rappich S, Baum S, Kaak I et al (2015) Therapie des Lipödems mittels Liposuktion im Rahmen eines umfassenden Behandlungskonzeptes. *Phlebologie* 3:121–134
12. Reich-Schupke S (2016) Diagnostik und Therapie des Lipödems. *Phlebologie* 4:239–242
13. Schmeller W, Hueppe M, Meier-Vollrath I (2011) Tumescence liposuction in lipoedema yields good long-term results. *Br J Dermatol* 166:161–168
14. Schmeller W, Meier-Vollrath I (2007) Lipödem-Aktuelles zu einem weitgehend unbekanntem Krankheitsbild. *Akt Dermatol* 33:251–260
15. Schmeller W, Meier-Vollrath I (2009) Lipödem Moderne Diagnostik und Therapie. *Gefasschirurgie* 14:516–522
16. Stutz J, Krahl D (2009) Water jet-assisted liposuction for patients with lipoedema: histologic and immunohistologic analysis of the aspirates of 30 lipoedema patients. *Aesthetic Plast Surg* 33:153–162
17. Taufig AZ (2003) Entwicklung einer neuen Methode zur Fettabsaugung. Inaugural-Dissertation.

Medizinische Fakultät der Westfälischen Wilhelms-Universität Münster

18. Ueberreiter K, von Finckenstein JG, Cromme F et al (2010) BEAULI-eine neue Methode zur einfachen und zuverlässigen Fettzelltransplantation. *Handchir Mikrochir Plast Chir* 42:379–385
19. Wagner S (2011) Lymphedema and lipedema – an overview of conservativ treatment. *Vasa* 40:271–279
20. Weissleder H, Brauer WJ (1997) Radiologische Diagnostik beim Lipödem-Syndrom. *Lymph Forsch* 1:26–30